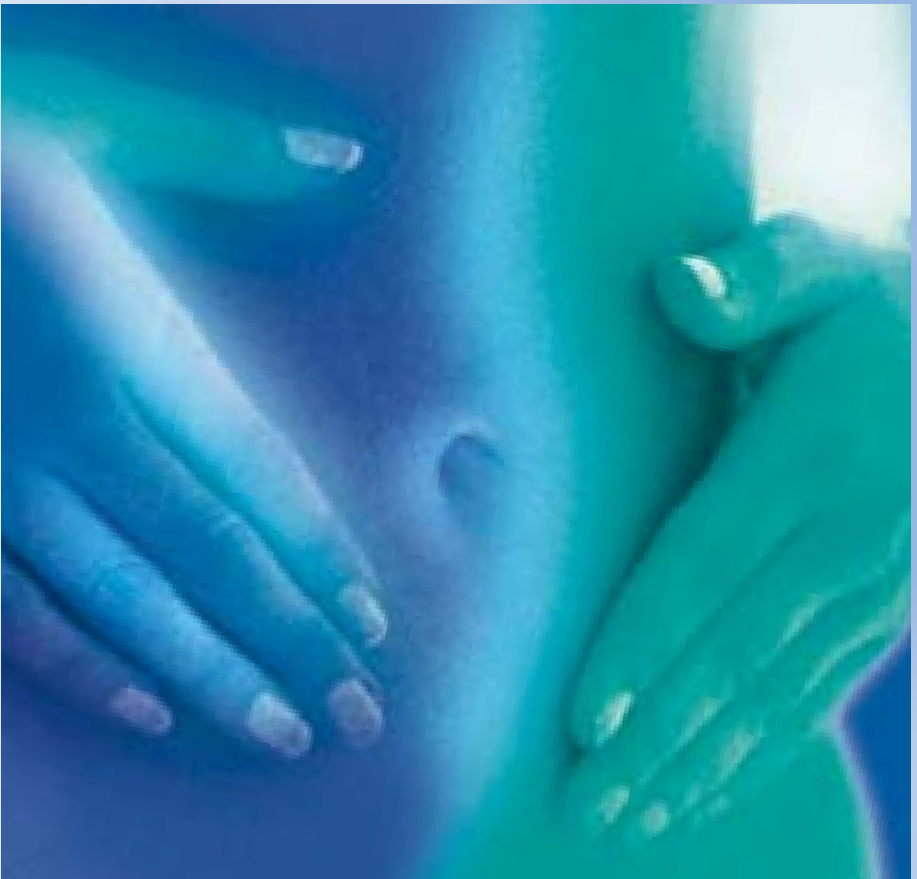

Colitis ulcerosa und Morbus Crohn

Eine Übersicht über die Krankheitsbilder und ihre Behandlung



Herausgeber

DR. FALK PHARMA GmbH



Leinenweberstr. 5
79108 Freiburg
Germany

Fax: 07 61/15 14-321

E-Mail: zentrale@drfalkpharma.de

www.drfalkpharma.de

© 2020 Dr. Falk Pharma GmbH

Alle Rechte vorbehalten.

61. Auflage 2020

Colitis ulcerosa und Morbus Crohn

Eine Übersicht über
die Krankheitsbilder und
ihre Behandlung

Autoren:

Prof. Dr. J. Schölmerich
Germanenstr. 8b
65719 Hofheim

Prof. Dr. Dr. G. Rogler
Klinik für Gastroenterologie
und Hepatologie
Universitätsspital Zürich
Rämistr. 100
8091 Zürich
Schweiz

H.H. Herfarth, M.D.
Professor of Medicine
Department of Medicine
Division of Gastroenterology and
Hepatology
University of North Carolina
School of Medicine
4151 Bioinformatics Building
130 Mason Farm Road
Chapel Hill, NC 27599-7080
USA

Mitautoren der 1.–38. Auflage
Prof. Dr. A. Fürst, Dr. P. Hoppe-Seyler,
Prof. Dr. M. Lausen

Inhaltsverzeichnis

| | |
|--|----|
| Vorwort | 5 |
| Die Namen: Colitis ulcerosa – Morbus Crohn .. | 7 |
| Der Verdauungstrakt | 9 |
| Die Symptome | 12 |
| Der Darm | |
| Andere Organe | |
| Die Colitis ulcerosa | |
| Der Morbus Crohn | |
| Die Untersuchungsmethoden | 17 |
| Klinische Untersuchung | |
| Labormethoden | |
| Ultraschall | |
| Endoskopie | |
| Gastroskopie | |
| Koloskopie | |
| Rektoskopie | |
| Röntgenuntersuchungen | |
| Magnetresonanztomografie (MRT) | |
| Computertomografie (CT) | |
| Kapselendoskopie | |
| Doppelballonendoskopie | |
| Endosonografie | |
| Die Verlaufskontrollen | |
| Die Ursachen | 30 |
| Die Darmerkrankungen | |
| Die Folgeerscheinungen | |
| Die Komplikationen | |

| | |
|---|----|
| Die Behandlung | 34 |
| Colitis ulcerosa | 34 |
| • Medikamente | |
| • Nebenwirkungen | |
| • Operation | |
| • Diät | |
| Morbus Crohn | 41 |
| • Medikamente | |
| • Ernährungstherapie | |
| • Operation | |
| • Mangelerscheinungen | |
| Psychotherapie | 46 |
| Besondere Probleme | 47 |
| Der Verlauf | |
| Fisteln | |
| Osteoporose | |
| Das Krebsrisiko | |
| Die psychische Belastung | |
| Selbsthilfegruppen | |
| Arbeitsfähigkeit und Beruf | |
| Die Freizeitgestaltung | |
| Das Sexualleben | |
| Fortpflanzung und Vererbung | |
| Schwangerschaft | |
| Der künstliche Darmausgang | |
| Worauf der Patient achten muss | 56 |
| Glossar | 58 |
| Weitere Patientenbroschüren | 61 |

Vorwort

Chronische Erkrankungen stellen eine Belastung für die betroffenen Patienten und deren Familien sowie eine Herausforderung für den behandelnden Arzt dar. Dies gilt insbesondere für Erkrankungen, deren Ursachen weitgehend ungeklärt sind und die so selten sind, dass in einer normalen hausärztlichen Praxis nur wenige Patienten mit einem solchen Leiden behandelt werden. An einer chronisch entzündlichen Darmerkrankung leidet etwa einer von 130–250 Menschen in Mitteleuropa. Wird man als Betroffener mit der Diagnose „chronisch entzündliche Darmerkrankung“ konfrontiert, herrscht zunächst große Unsicherheit. Was bedeutet es, eine chronische Erkrankung zu haben? Welchen Verlauf wird sie vermutlich nehmen? Wie wird sie das Leben beeinflussen? Welche Einschränkungen des Lebens werden sich ergeben? Dies sind Fragen, die sich den Betroffenen mit einer solchen Diagnose aufdrängen. Eine Umfrage bei Patienten mit entzündlichen Darmerkrankungen ergab, dass die Mehrzahl der Betroffenen das Gefühl hat, nicht genügend über die Krankheit informiert zu sein. Eine Informationsbroschüre kann das persönliche Gespräch mit einem Arzt Ihres Vertrauens nicht ersetzen, sie kann jedoch als zusätzliche Informationsquelle dienlich sein und helfen, Unsicherheiten und Angstgefühle in konkrete Fragen umzuwandeln, die dem Arzt gestellt werden können.

Eine solche Informationsquelle soll Ihnen die folgende Broschüre an die Hand geben. Sollte Sie jedoch das Lesen dieser Broschüre unbefriedigt lassen und Ihre Fragen nicht beantworten, lassen Sie es uns bitte wissen. Ihre Meinung ist uns wichtig, um diese Broschüre für die Zukunft verbessern zu können.

J. Schölmerich, G. Rogler, H. Herfarth




Die Namen: Colitis ulcerosa – Morbus Crohn

Sie oder einer Ihrer Angehörigen wurden mit der Diagnose einer chronisch entzündlichen Darmerkrankung, am häufigsten wohl mit der Diagnose Morbus Crohn oder Colitis ulcerosa, konfrontiert. Diese Namen erscheinen zunächst fremd und es ist schwer, sich darunter etwas vorzustellen. Es handelt sich um chronische Entzündungen der Darmschleimhaut, die jeweils ganz besondere Eigenschaften aufweisen.

Was die Namen bedeuten

Die Verwendung unterschiedlicher Namen ist dadurch begründet, dass die Erkrankungen oft nach der Stelle des Darms benannt werden, die entzündet ist. Die Schemazeichnung auf Seite 11 zeigt Ihnen die Organe des Verdauungstrakts und die Namen seiner einzelnen Abschnitte. Der **Dünndarm** ist normalerweise 3–5 m



Dr. Burrill B. Crohn

lang, der **Dickdarm** 1,5 m. Man unterscheidet zwei Hauptformen der entzündlichen Darmerkrankungen: erstens die **Colitis ulcerosa**, eine Entzündung (= -itis), die nur den Dickdarm (= **Colon**) befällt und mit der Ausbildung von Geschwüren (= **Ulcera**) einhergeht. Wenn die Erkrankung nur den Enddarm betrifft, nennt man sie auch **Proktitis** (Proktos = Mastdarm).

Nach einem ihrer Entdecker, dem amerikanischen Gastroenterologen **Burrill B. Crohn**, ist die zweite Erkrankung benannt, die alle Abschnitte des Verdauungskanals vom Mund bis zum After befallen kann, der **Morbus Crohn** (**Morbus = Krankheit**). Je nachdem, welche Darmanteile befallen sind, spricht man auch von Ileitis, Colitis, Ileocolitis oder Enteritis Crohn.

Der Verdauungstrakt

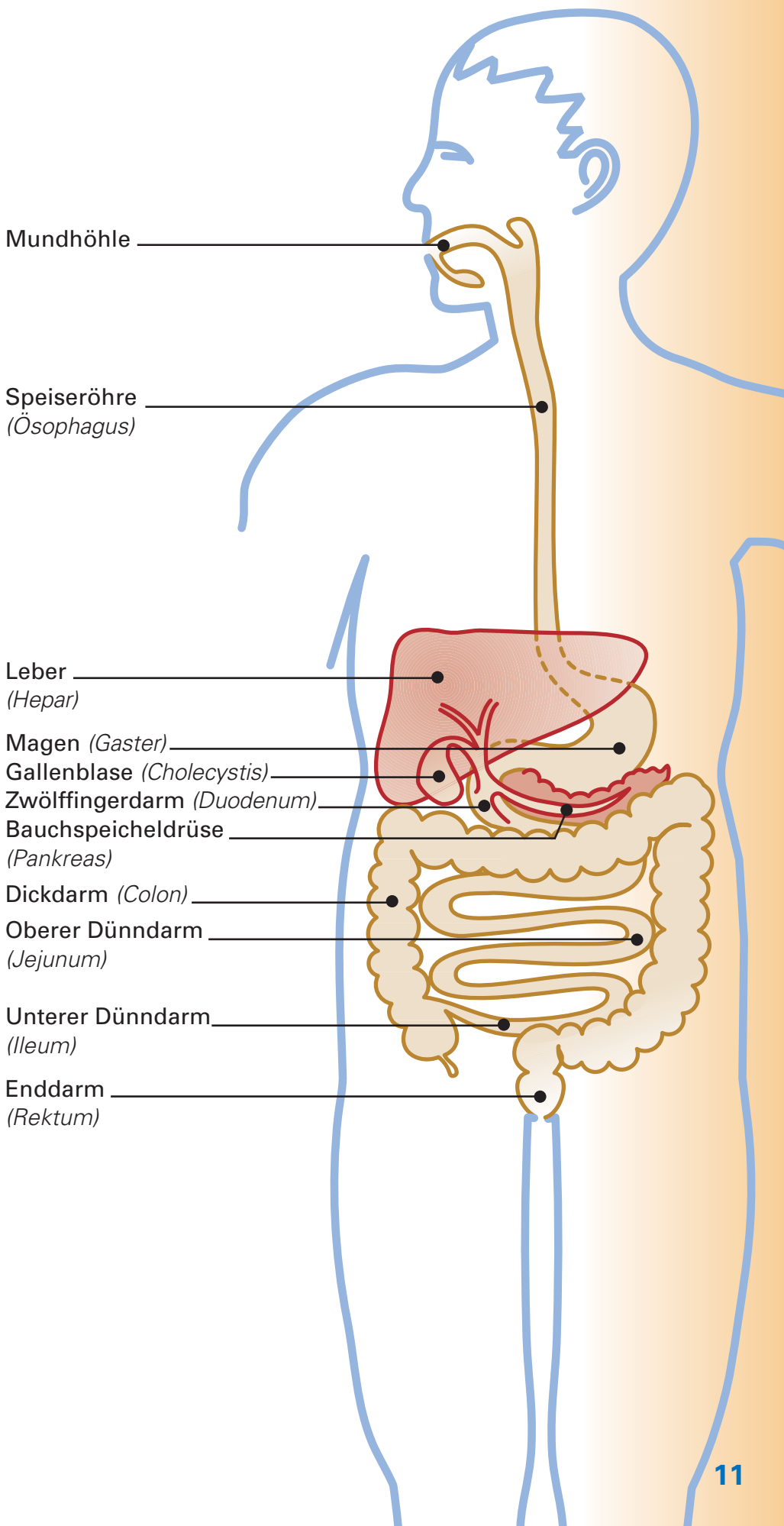
Was Sie über den normalen Verdauungstrakt wissen sollten:

Der **Verdauungskanal** beginnt im Mund. Dort wird die Nahrung zerkleinert und mit Speichel vermischt, wodurch sie gleitfähiger und teilweise bereits verdaut wird. Die Speiseröhre (= Ösophagus) transportiert die Nahrung durch wellenförmige Wandbewegungen bis in den Magen. Dort wird der Magensaft zugemischt. Dieser enthält Säure, Schleim und verschiedene eiweißspaltende Stoffe (Enzyme). Im Zwölffingerdarm (= Duodenum) werden der Saft der Bauchspeicheldrüse (= Pankreas), der noch mehr Verdauungsenzyme enthält, und Galle zugesetzt. Die Gallenflüssigkeit stellt vor allem die sogenannten Gallensäuren für die Fettverdauung bereit. Alle diese Funktionen werden bei der **Colitis ulcerosa** sehr selten (durch eine begleitende Erkrankung der Gallenwege), beim **Morbus Crohn** gelegentlich gestört.

Im **oberen Dünndarm (= Jejunum)** werden die Fette, die Eiweißabbauprodukte, die Zucker, die fettlöslichen Vitamine (A, D, E, K) und einige Spurenelemente und Mineralien aufgenommen (= resorbiert). Im **unteren Dünndarm (= Ileum)** werden das Vitamin B₁₂ und Gallensäuren in den Körper aufgenommen. Diese Funktion ist bei Betroffenen mit **Morbus Crohn** manchmal gestört. Funktionseinschränkungen des oberen Dünndarms treten seltener auf. Allerdings kann eine mangelnde Aufnahme der genannten Gallensäuren im unteren Dünndarm die Verdauung von Fetten und fettlöslichen Vitaminen im oberen Dünndarm beeinträchtigen.

Der **Dickdarm (= Colon)** hat im Wesentlichen die Aufgabe, Wasser und Mineralstoffe in den Körper aufzunehmen und den Stuhl einzudicken. Schließlich wird der Stuhl im **Enddarm (= Sigma + Rektum)** geformt. Der **Darmausgang (= Anus, After)** hält den Stuhl durch Schließmuskeln bis zum willkürlichen Stuhlgang zurück. Diese Funktionen können beim Morbus Crohn und bei der Colitis ulcerosa beeinträchtigt sein. Dies kann dann zum ungewollten Abgang von Winden oder Stuhl führen.

Die Verdauungsorgane des Menschen ▷



Die Symptome

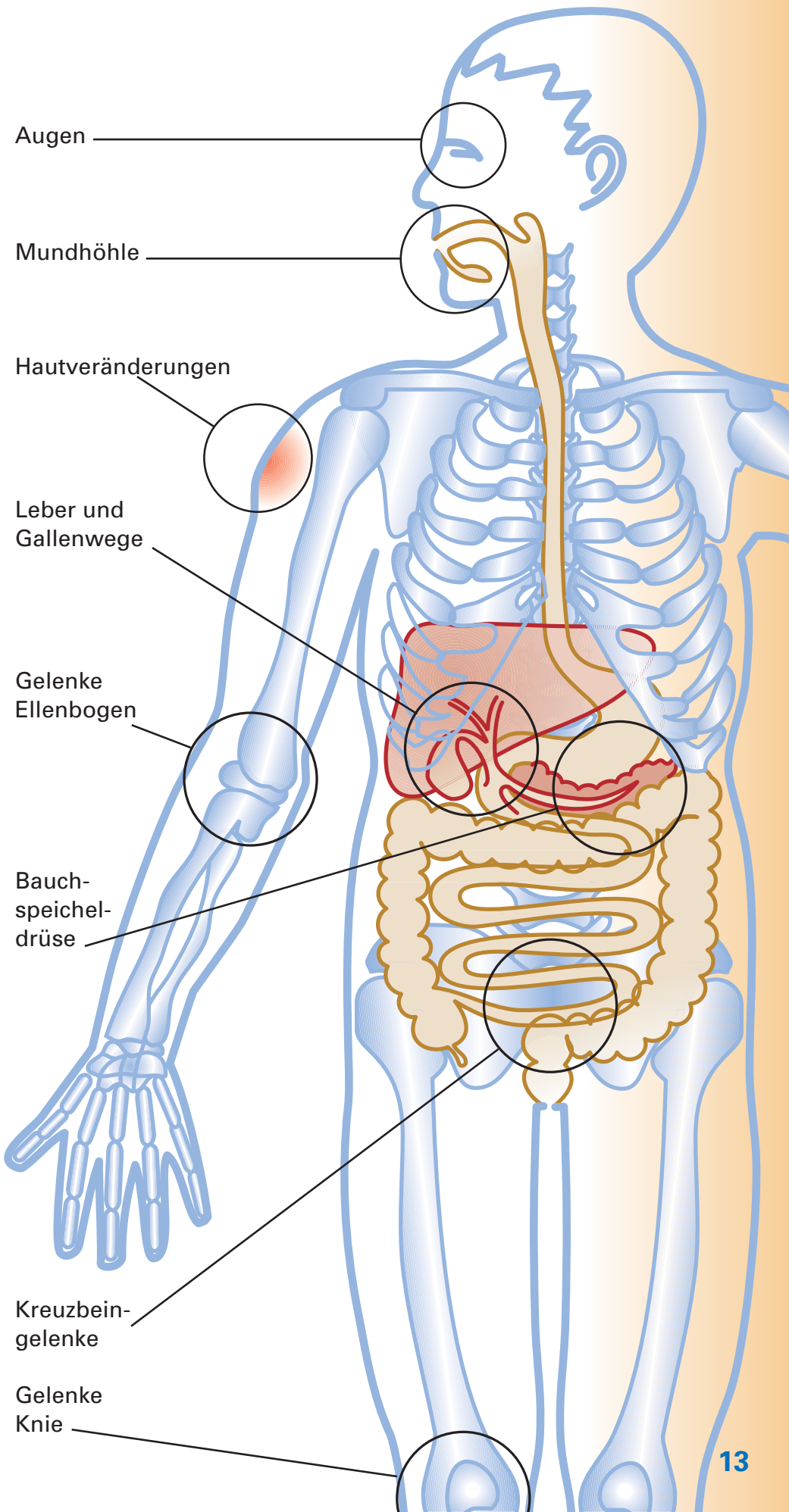
Wie äußern sich eine Colitis ulcerosa oder ein Morbus Crohn?

Sowohl die Colitis ulcerosa als auch der Morbus Crohn sind durch eine Entzündung der Darmschleimhaut charakterisiert. Daher sind manche Krankheitserscheinungen bei beiden Erkrankungen sehr ähnlich. Allerdings gibt es auch grundlegende Unterschiede, da die Art, die Ausdehnung und der Ort der Entzündung zwischen Colitis ulcerosa und Morbus Crohn unterschiedlich sind.

Neben **allgemeinen Krankheitszeichen**, wie Leistungsabfall, Müdigkeit, Appetitverlust und gelegentlich Fieber, sind die **wesentlichen Krankheitszeichen** direkt durch die Erkrankung des Darms bedingt. Es sind dies:

Stuhlgangunregelmäßigkeiten mit schleimigen bis blutigen Stuhlgängen bis hin zu heftigen **Durchfällen**, **Bauchschmerzen**, die teils von einer bestimmten Stelle ausgehen, teils den gesamten Bauch erfassen und sowohl krampfartig als auch dauernd auftreten. Auch **Übelkeit** bis zum Erbrechen ist nicht selten. Der entzündungsbedingte Blutverlust über den Darm, oft nur als verstecktes Blut im Stuhl mit speziellen Testmethoden nachweisbar, bewirkt die Ausbildung einer **Blutarmut**, einer Anämie. Da mit dem Blut stets Eisen verloren geht, fehlt dem Knochenmark das notwendige Eisen zur Blutneubildung. Es entsteht also eine sogenannte **Eisenmangelanämie**.

Beteiligung anderer Organe bei entzündlichen Darmerkrankungen (= extraintestinale Manifestationen) ▷



Augen

Mundhöhle

Hautveränderungen

Leber und
Gallenwege

Gelenke
Ellenbogen

Bauch-
speichel-
drüse

Kreuzbein-
gelenke

Gelenke
Knie

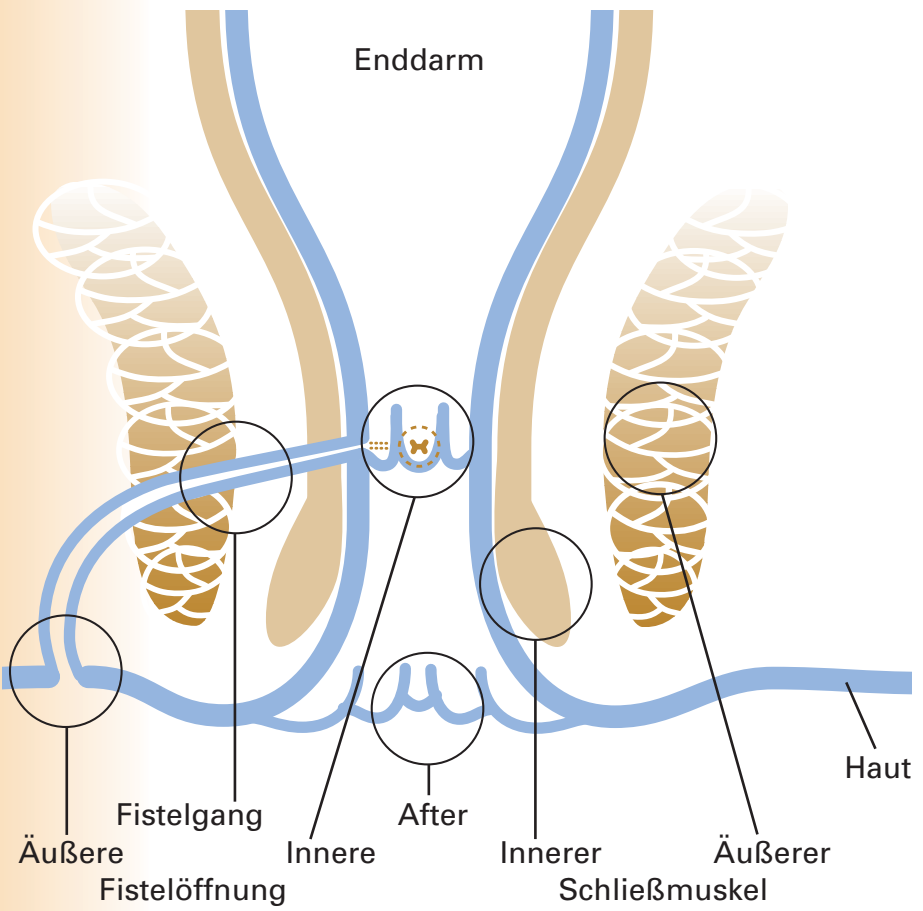
Bei beiden Erkrankungen können **Auswirkungen** jedoch nicht nur am Darm auftreten, sondern auch an **anderen Stellen des Organismus**. So kommt es gelegentlich zu Entzündungen im Bereich der großen und kleinen Gelenke der Arme und Beine ebenso wie der **Gelenke** der Wirbelsäule und des Beckens. Folge dieser Gelenkentzündungen sind Schwellungen der Gelenke, Schmerzen und Bewegungseinschränkungen. Auch die **Haut** kann im Rahmen einer Darmentzündung mitreagieren, z. B. in Form von schmerzhaften lila-roten Hautverdickungen, die in der Regel an Armen und Beinen auftreten (Erythema nodosum), oder in Form von tiefen Geschwüren (Pyoderma gangraenosum).

Etwas seltener finden sich Entzündungen im Bereich der **Augen**, insbesondere an der Regenbogenhaut und an der Bindehaut. Bei der **Colitis ulcerosa** und dem **Morbus Crohn** treten manchmal uncharakteristische Begleitentzündungen des Lebergewebes auf. Sehr selten können auch die **Gallengänge** mit einer vernarbenden Entzündung reagieren und dadurch eine Gelbsucht und Verdauungsstörungen bewirken (primär sklerosierende Cholangitis, PSC). Ebenfalls sehr selten treten Entzündungen des Herzbeutels oder der Bauchspeicheldrüse sowie Venenthrombosen auf.

Die **Colitis ulcerosa**, die nur den Dickdarm befällt, ist beim akuten Krankheitsschub mehr durch blutig-schleimige Stuhlentleerungen charakterisiert. Das Ausmaß der **Durchfälle** ist meist von der Entzündungsaktivität und der Ausdehnung der Entzündung abhängig. Ist der gesamte Dickdarm entzündet, treten besonders heftige Durchfälle auf. Ist nur der Endteil des Dickdarms (der Mastdarmbereich) bei der sogenannten Proktitis entzündet, so kann der Stuhlgang noch geformt sein. Auch hier sind jedoch bereits Blutspuren im Stuhl feststellbar.

Der **Morbus Crohn**, der sowohl am Dünndarm als auch am Dickdarm auftreten kann, verläuft in der Anfangsphase oft eher symptomarm. Insbesondere dann, wenn der Dickdarm nicht oder nur wenig entzündet ist, treten keine Durchfälle auf. Im Vordergrund stehen meist **Bauchschmerzen**, die gelegentlich mit einer Blinddarmentzündung verwechselt werden. Beim **Morbus Crohn** kommt es früh zu Störungen der Nahrungsaufnahme und damit zu Gewichtsverlusten. Nicht selten treten **Entzündungen in der Afterregion** mit Fistel- und Abszessbildung auf. Eine Fistel bedeutet dabei einen Gang, der eine Kurzschlussverbindung zwischen zwei Darmabschnitten, zwischen dem Darm und der Haut oder zwischen dem Darm und der Harnblase oder der Scheide, darstellt (siehe Abbildung Seite 16).

Nässende, Eiter absondernde Fisteln im Bereich des Afters, die wiederkehrend auftreten, sollten stets Anlass zu weiteren Untersuchungen des Darms sein. Ein Arzt, dem einige der bisher genannten Krankheitserscheinungen geschildert werden, wird den Verdacht auf das Vorliegen einer chronisch entzündlichen Darmerkrankung äußern.



Fistel am After bei Morbus Crohn (schematisch)

Die Untersuchungsmethoden

Was kann der Arzt nun tun, um die Art und das Ausmaß einer solchen Erkrankung festzustellen?

Er wird Ihnen als Patienten zunächst erklären, dass jetzt „**Diagnostik**“ betrieben werden müsse, also verschiedene Untersuchungen durchzuführen seien.

Als Erstes wird er Sie **untersuchen**, d. h. er wird den gesamten Körper, insbesondere den Bauch und auch den Enddarm, ab- und austasten, abhören und beklopfen. Damit kann er bereits beurteilen, ob Haut, Schleimhaut, Augen und Gelenke Krankheitserscheinungen aufweisen. Im Bereich des Bauchs kann er die Schmerzen lokalisieren und die Leber ebenso wie die Darmtätigkeit beurteilen. Im Afterbereich kann er Entzündungen sehen und bei der Austastung mit dem Finger auch Blutspuren erkennen.

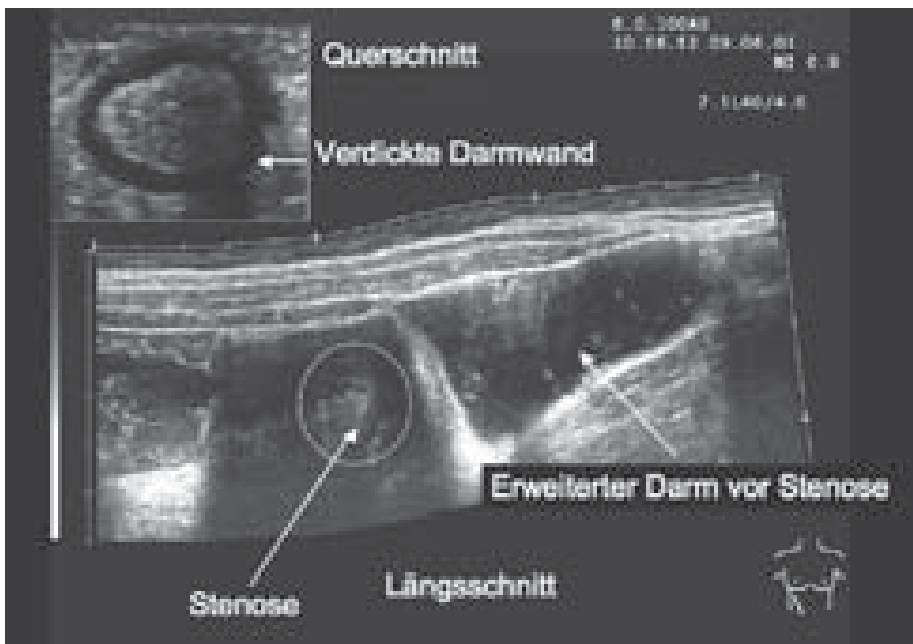
Danach wird er Blut und Urin von Ihnen benötigen, um **Laboruntersuchungen** durchzuführen. Die Blutsenkungsgeschwindigkeit (BSG), die Zahl der weißen und roten Blutkörperchen sowie die Blutplättchen (das sog. Blutbild), die Eiweißzusammensetzung des Bluts (die sog. Elektrophorese und das C-reaktive Protein [CRP]) sowie speziellere Laborwerte wie der Eisenspiegel, Vitamine (insbesondere Vitamin B₁₂, Folsäure) und Spurenelemente (insbesondere Zink) zeigen an, ob allgemeine Entzündungszeichen, Störungen der Nahrungsaufnahme im Darm oder eine versteckte, chronische Blutung vorliegen. Die Urinuntersuchung ermöglicht eine Beurteilung der Nieren und der ableitenden Harnwege. Der Nachweis eines Entzündungsfaktors im Stuhl, das **Calprotectin**, deutet auf das Vorliegen einer Darm-

entzündung hin. Bei funktionellen Störungen ohne Entzündung ist es nicht erhöht. Calprotectin wird von Entzündungszellen produziert, die bei chronisch entzündlichen Darmerkrankungen in die Darmwand einwandern. Es zeigt an, wie stark die Darmwand entzündet ist. Allerdings werden nicht nur bei chronisch entzündlichen Darmerkrankungen, sondern auch bei Virusinfekten des Darms oder bei akuten bakteriellen Durchfallerkrankungen erhöhte Werte gefunden.

Bestätigen die genannten Untersuchungen den Verdacht auf das Vorliegen einer entzündlichen Darmerkrankung, so werden **weitere Untersuchungsmethoden** herangezogen. Sie sollen die Art der Erkrankung genauer klären und den Ort der Erkrankung im Magen-Darm-Bereich, d. h. deren Ausdehnung, feststellen.

Die am wenigsten belastende Untersuchungsmethode ist hier die **Ultraschalluntersuchung des Bauchs**, die sogenannte Sonografie. Darmausweitungen und Verdickungen der Darmwand, Leberveränderungen, Steine im Bereich der Gallenblase und der Niere, Abszessbildungen und Abflussstörungen aus der Niere können meist gut erkannt werden. Diese Untersuchung ist völlig unschädlich und beliebig oft wiederholbar. Daher können Befunde immer wieder kontrolliert werden. Der Ultraschall ist hervorragend zur Verlaufskontrolle eines Morbus Crohn geeignet und kann vielfach eine Darmspiegelung ersetzen.

Wenn es darum geht, die **Art und die Ausdehnung** einer chronisch entzündlichen Darmerkrankung festzustellen, muss der Ort der Entzündung dargestellt werden. Dazu sind mehrere Untersuchungsarten verfügbar: zum einen die Spiegelung (**Endoskopie**) des Magen-Darm-Trakts, zum anderen **Röntgenuntersuchungen** oder



Sonografie:

Längsschnitt eines flüssigkeitsgefüllten, erweiterten Darms mit einer Engstelle (Stenose). Im Längsschnitt sieht man die Stenosierung als dünnes, unregelmäßig begrenztes schwarzes Band (siehe Pfeil). Hierbei entspricht das schwarze Band der Restöffnung des Darms. Wie auf dem Querschnitt erkennbar, ist die Darmwand im Bereich der Stenose deutlich verdickt (8–10 mm; normale Darmwanddicke im Ultraschallbild 1,5–3 mm). (Die Bilder wurden freundlicherweise von Prof. Dr. K. Schlottmann, Innere Klinik I, Katharinen-Hospital Unna zur Verfügung gestellt).

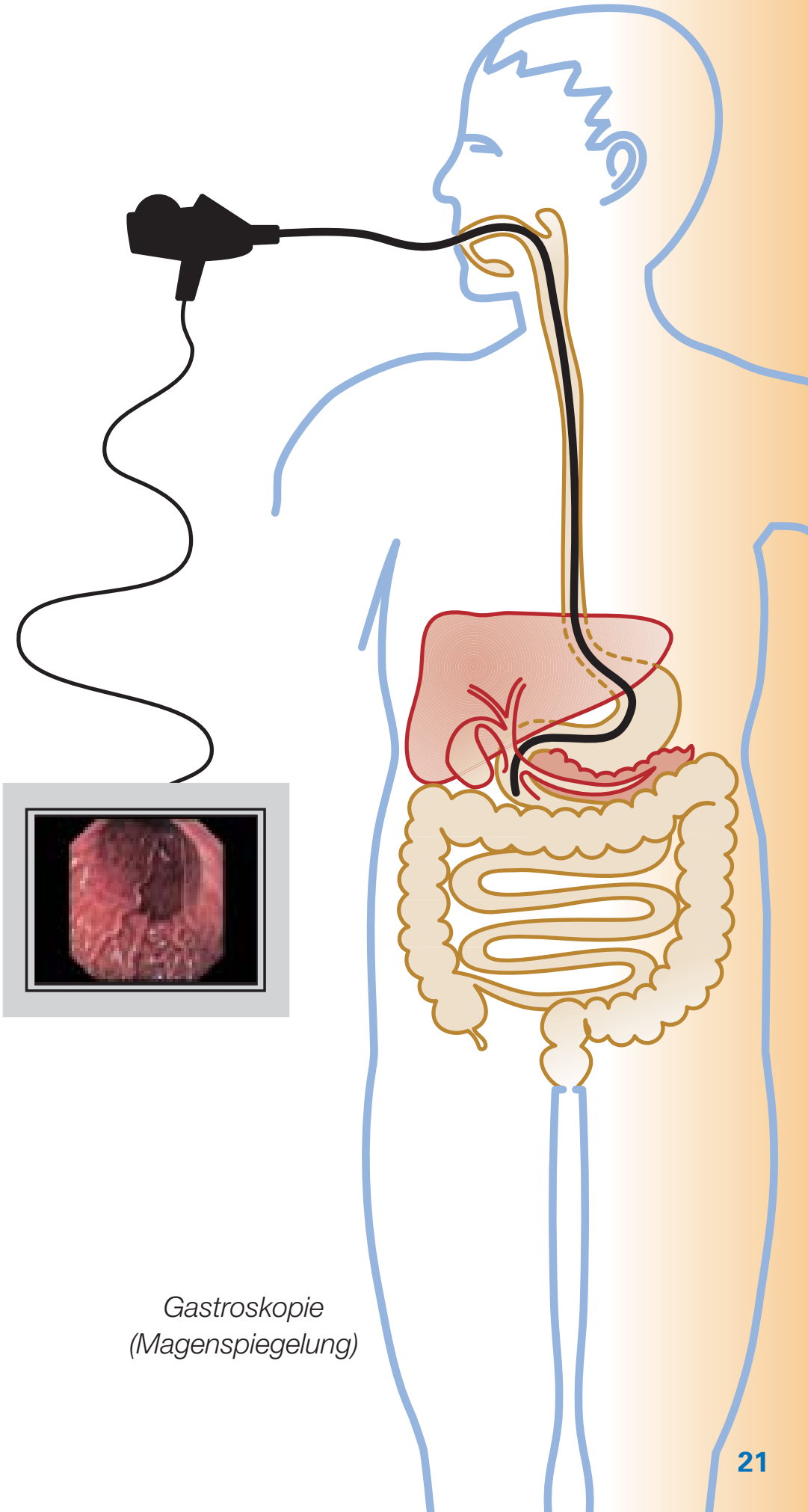
sogenannte „Schnittbildverfahren“ wie Computertomografie oder Kernspintomografie (auch Magnetresonanztomografie, MRT, genannt).

Die **Magenspiegelung (Gastroskopie)** kann die Speiseröhre, den Magen und den Zwölffingerdarm darstellen. Mit der **Dickdarmspiegelung (Koloskopie)** sind vom Mastdarm/After aus alle Dickdarmabschnitte und in der

Regel auch die letzten Zentimeter des Dünndarms, das sogenannte terminale Ileum, zugänglich. Man verwendet dazu schlauchartige, biegsame Geräte (Endoskope) mit einem Durchmesser von 9–12 mm. In diesen Präzisionsgeräten sind optische Systeme an der Spitze mit einem Monitor verbunden. Es wird Licht in den Magen oder Darm eingebracht und über einen Photosensor das zu erkennende Bild nach außen auf einen Monitor geleitet. Gleichzeitig besteht die Möglichkeit über einen zusätzlichen Kanal ein dünnes Gerät zur Entnahme von Gewebeproben, eine sogenannte Biopsiezange, einzuführen.

Mithilfe dieser endoskopischen Untersuchungen kann also die Schleimhaut des Magens und des Dickdarms direkt betrachtet werden. Dabei lassen sich die normale Schleimhaut und entzündete Schleimhautabschnitte meist gut unterscheiden. Zusätzlich können aus den veränderten Schleimhautbezirken Gewebeproben entnommen und einer **feingeweblichen Untersuchung (Histologie)** zugeführt werden. Diese direkte Untersuchung von Schleimhautproben unter dem Mikroskop ermöglicht es festzustellen, ob eine Entzündung vorliegt, ob sie schwerwiegend ist und welcher Art die Entzündung ist. Es kann also eine chronisch entzündliche Darmerkrankung festgestellt und in der Regel auch zwischen **Colitis ulcerosa** und **Morbus Crohn** unterschieden werden.

Bei der **Gastroskopie** (siehe Abbildung Seite 21), der Magenspiegelung, wird das Gerät über den Mund, die Speiseröhre und den Magen bis in den Zwölffingerdarm vorgeführt. Diese Untersuchung muss am nüchternen Patienten durchgeführt werden, damit keine Speisereste die Beurteilbarkeit der Schleimhaut beeinträchtigen. Die Untersuchung ist schmerzlos. Unangenehm sind jedoch ein Druckgefühl im Hals beim Einführen des Geräts



*Gastroskopie
(Magenspiegelung)*

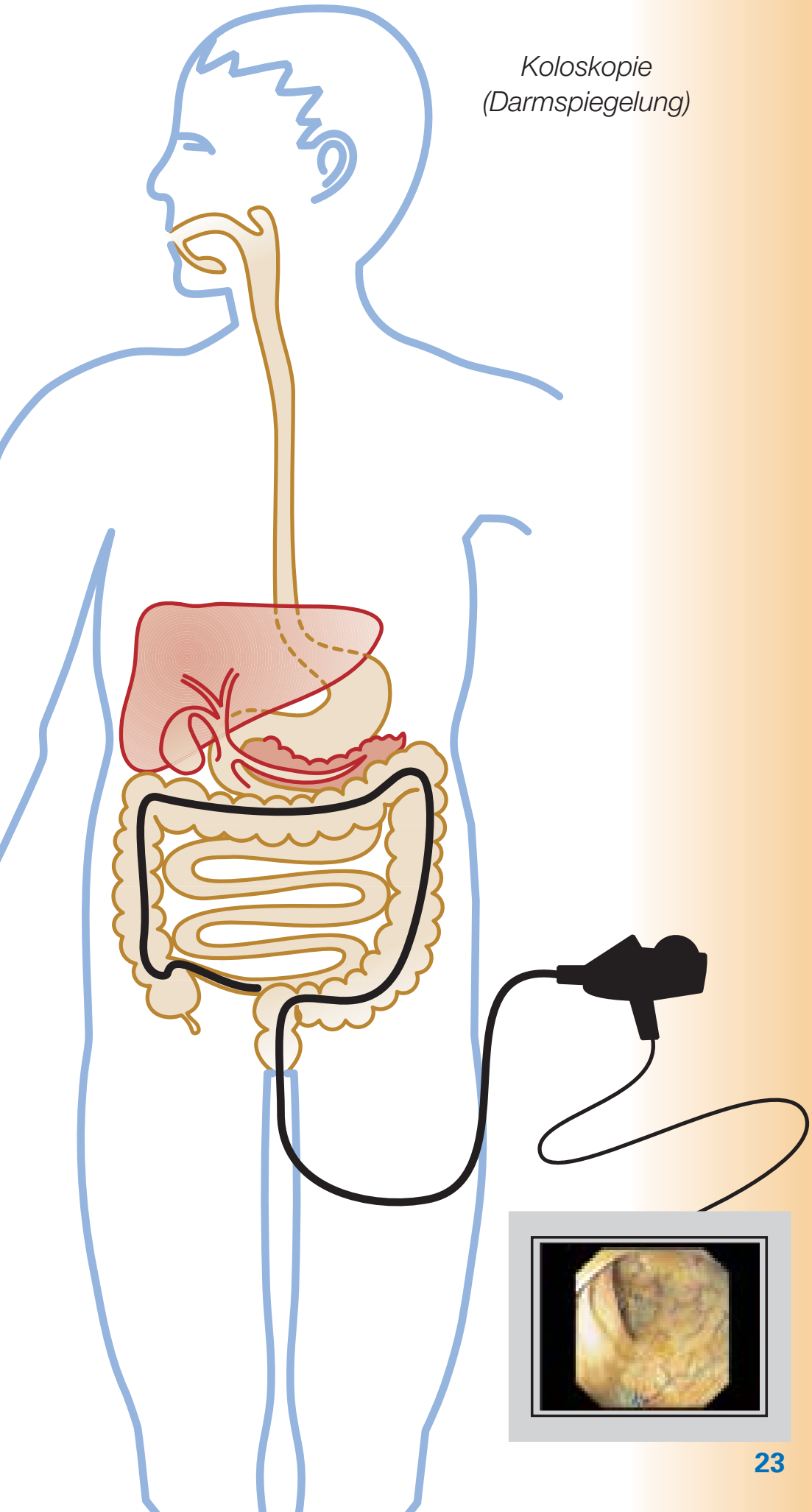
sowie ein gewisser Druck in der Magengegend. Durch geeignete Medikamente lassen sich diese Unannehmlichkeiten weitgehend abmildern.

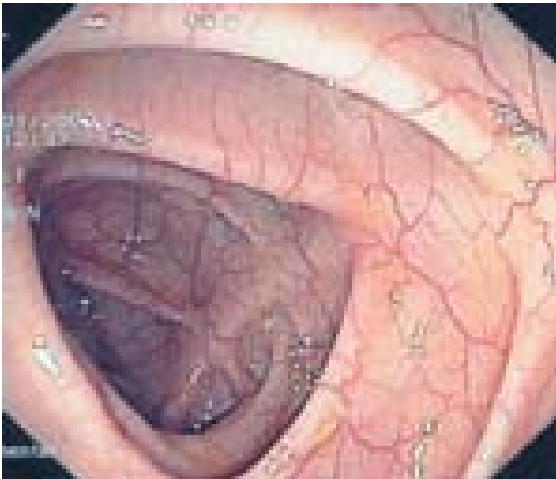
Bei der **Koloskopie** (siehe Abbildungen Seite 23 und 24), der Darmspiegelung, wird das Endoskop über den After durch den Mastdarm und den gesamten Dickdarm bis zur Einmündung des Dünndarms vorgeschoben. Nach Passieren der Verbindungsstelle zwischen Dün- und Dickdarm, der sogenannten Ileozökalklappe, kann auch der Endteil des Dünndarms beurteilt werden. Für diese Untersuchung ist eine intensivere Vorbereitung nötig. Man darf 24 Stunden vorher keine feste Nahrung mehr zu sich nehmen. Am Tag vor der Untersuchung kann man frühstücken. Mittags sollte man nur noch eine Suppe oder eine leichte Mahlzeit zu sich nehmen. Am Nachmittag und am Abend muss der Patient dann z. B. 3–4 Liter einer geeigneten Spüllösung trinken, um den Darm zu reinigen. Es gibt unterschiedliche Spüllösungen mit unterschiedlichem Geschmack und unterschiedlicher Trinkmenge. Im Anschluss darf nur noch Mineralwasser oder Tee getrunken werden. 48 Stunden vor der Untersuchung sollten keine körnerhaltigen Nahrungsmittel, wie z. B. Kiwis oder Tomaten, gegessen werden.

Bei der **Dickdarmspiegelung** können auch Schmerzen auftreten, insbesondere dann, wenn Verwachsungen im Bauchraum vorliegen. Durch das Spritzen von Schmerz- und Beruhigungsmitteln lässt sich die Untersuchung jedoch nahezu schmerzfrei gestalten.

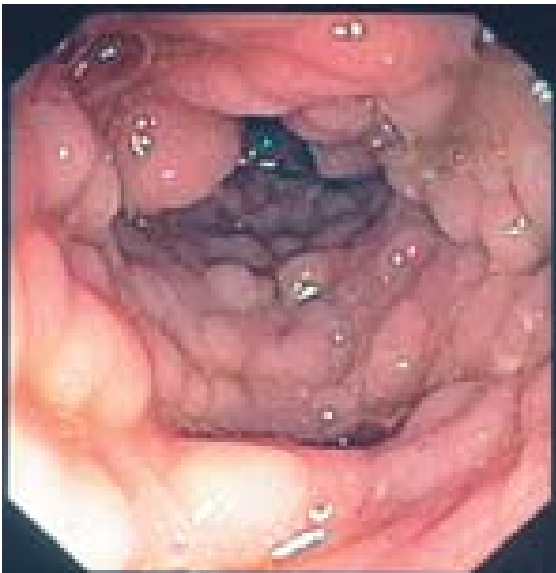Die **Rektoskopie** ist die Spiegelung des Mastdarms, bei der lediglich die letzten 5–10 cm des Enddarms betrachtet werden. Häufiger wird jedoch eine **Sigmoidoskopie**, mit der die letzten 30–40 cm des Dickdarms eingesehen werden können, durchgeführt. Vor beiden Untersuchungen wird der Darm mit einem Einlauf ge-

*Koloskopie
(Darmspiegelung)*

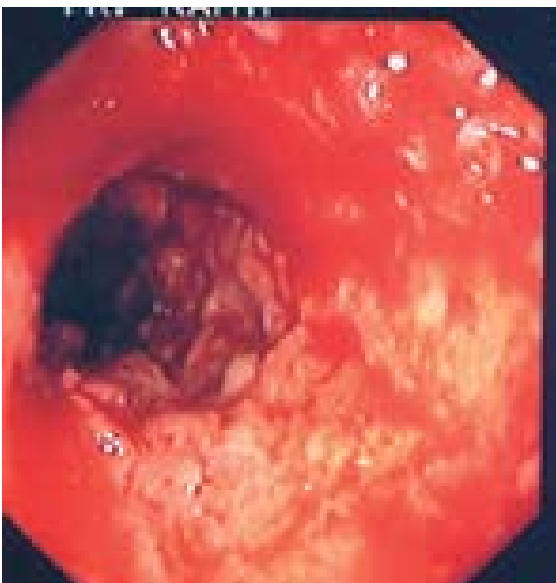



*Colon,
Normalbefund*



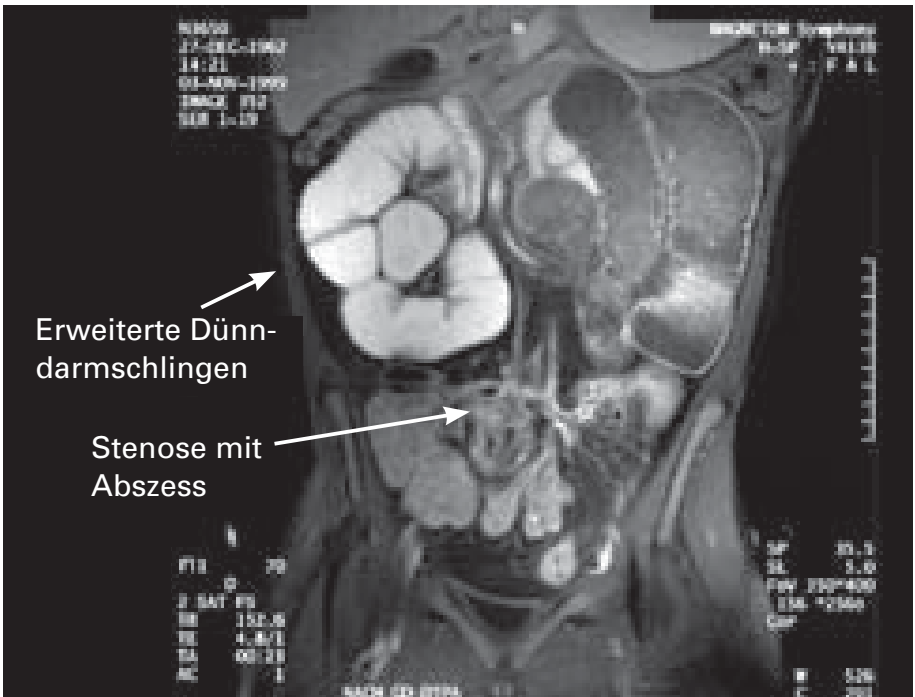
*Morbus Crohn,
chronische
Entzündung mit
Pseudopolypen*



*Colitis ulcerosa,
schwergradig
entzündete
Schleimhaut*

reinigt und anschließend entweder ein kurzes starres Rohr (Rektoskop) oder ein flexibles kurzes Endoskop (Sigmoidoskop) eingeführt. Bei beiden Untersuchungen können Gewebeproben entnommen werden. Für die Beurteilung von Entzündungen im Enddarmbereich sind beide Methoden geeignet und jeweils zur Verlaufskontrolle ausreichend.

Röntgenuntersuchungen stellen eine andere Möglichkeit dar, den Magen-Darm-Trakt zu untersuchen. Bei chronisch entzündlichen Darmerkrankungen hat die Darstellung des Dünndarms besondere Bedeutung. Am häufigsten wird heute in Deutschland und Mitteleuropa die **Kernspintomografie** oder **Magnetresonanztomografie (MRT)** durchgeführt. Sie ermöglicht eine gute Beurteilung des Dünndarms, ohne dass eine Strahlenbelastung stattfindet (siehe Abbildung Seite 26). Das ist bei den jungen Patienten mit chronisch entzündlicher Darmerkrankung besonders wichtig, da die Erkrankung über viele Jahre Probleme machen kann und daher immer wieder solche Untersuchungen nötig werden. Die Sonde, die früher durch den Magen in den Dünndarm eingeführt werden musste, ist heute nicht mehr notwendig. Mit der MRT können auch Befunde außerhalb des Darms wie Fisteln oder vergrößerte Lymphknoten sehr gut beurteilt werden. In Akutsituationen oder beim Verdacht auf einen Eiterherd (Abszess) kann auch die Durchführung einer **Computertomografie (CT)** notwendig sein. Sie kann schneller durchgeführt werden und zeigt Eiteransammlungen besser, ist aber für die Beurteilung des Dünndarms etwas weniger geeignet und geht mit einer gewissen Strahlenbelastung einher. Diese Strahlenbelastung ist bei der Durchführung einer CT noch nicht sehr hoch. Mit steigender Zahl von Untersuchungen kann sie jedoch ein Problem darstellen.



MRT-Enteroklysma mit Darstellung eines deutlich erweiterten Dünndarms. Es zeigt sich ein Aufstau des Kontrastmittels (in diesem Fall Ananassaft) vor einer Engstelle (Stenose). Zusätzlich hat sich bei der Stenose ein Abszess gebildet.

Zwei neuere endoskopische Verfahren sind die **Kapselendoskopie** und die **Doppelballonenteroskopie**. Mit der Kapselendoskopie ist es möglich den gesamten Dünndarm zu beurteilen. Bisher war dies nur indirekt durch radiologische Verfahren möglich. Allerdings kann man mit der Kapselendoskopie nur den Darm ansehen, aber keine Gewebeproben entnehmen. Für die Beurteilung des Magens ist dieses Verfahren nicht geeignet. Für die Beurteilung des Dickdarms wurde eine spezielle Kapselkamera entwickelt. Die Kapselendoskopie stellt allerdings bei Patienten mit Morbus Crohn ein gewisses Risiko dar, da die Endoskopiekapsel, obwohl diese relativ klein ist, in einer Engstelle (Stenose oder Striktur) im Dünndarm stecken bleiben kann. Dabei kommt es

im schlimmsten Fall zu einem akuten Darmverschluss, der dann sofort operiert werden muss. Der Stellenwert der Kapselendoskopie ist vor allem bei Verdacht auf einen Morbus Crohn vorhanden, wenn alle anderen Verfahren keine richtungsweisenden Befunde erbracht haben.

Das zweite neuere endoskopische Verfahren ist die **Doppelballonenteroskopie**, wobei es sich um ein speziell konstruiertes Endoskop handelt, mit dem der Dünndarm über deutlich längere Strecken untersucht werden kann als es mit den bisherigen Endoskopen möglich war. Im Gegensatz zur Kapselendoskopie kann man mittels Doppelballonenteroskopie Proben aus dem Dünndarm entnehmen, Blutungen stillen und Polypen entfernen. Eventuell kann man mit dieser Technik in Zukunft auch Engstellen im Dünndarm (Stenosen) aufdehnen, die bisher nur operativ behandelt werden konnten. Für dieses Verfahren gilt analog der Kapselendoskopie, dass der Nutzen für die Patienten mit gesicherten chronisch entzündlichen Darmerkrankungen begrenzt ist.

Wenn Sie nun fragen, ob stets alle diese Untersuchungen durchgeführt werden müssen, so wird man Sie beruhigen können. Nur bei der Erstdiagnose einer Erkrankung und der Überprüfung der Ausdehnung sind umfangreichere Untersuchungen nötig.

Welche Untersuchungsarten angewendet werden, ist individuell verschieden und vor allen Dingen von dem jeweils vorliegenden Krankheitsbild abhängig. Röntgentechniken und Endoskopie ergänzen sich dabei. Grundsätzlich wird man die Endoskopie für die leichter erreichbaren Abschnitte des Verdauungstrakts bevorzugen, weil dabei auf Röntgenstrahlen verzichtet und in der Regel ein fraglicher Befund gleich durch Entnahme

von Schleimhautproben mikroskopisch überprüft werden kann. Zur Überprüfung der Dünndarmverhältnisse, aber auch bei Verdacht auf das Vorliegen von Fisteln oder höhergradigen Einengungen im Dickdarmbereich, wird man jedoch auf MRT oder CT nicht verzichten können. Die genaue Analyse von Fisteln und/oder Abszessen im Enddarmbereich wird häufig mittels einer Ultraschalluntersuchung des Enddarms (**Endosonografie**) oder mithilfe der Kernspintomografie (MRT) durchgeführt.

Bei der Endosonografie wird ein kleiner Ultraschallkopf in den Enddarm eingeführt, mit dem sich dann das Gewebe und eventuell Fistelgänge darstellen lassen.

Was ist notwendig, um den Verlauf einer chronisch entzündlichen Darmerkrankung zu kontrollieren?

Bei der **Colitis ulcerosa** und beim **Morbus Crohn** handelt es sich um chronische Darmerkrankungen, die zwar inaktiv werden und bleiben können, bei denen Sie jedoch auf Dauer ärztlich überwacht werden müssen. Dies bedeutet für Sie regelmäßige Arztbesuche: auch bei Beschwerdefreiheit mindestens zweimal jährlich. Unabhängig von jeder medikamentösen Therapie wird der Verlauf der Erkrankungen besser sein, wenn regelmäßige Kontrolluntersuchungen durchgeführt werden. Dies wurde in wissenschaftlichen Untersuchungen klar gezeigt. Sollte eine **medikamentöse Dauerbehandlung** notwendig sein, so müssen ärztliche **Kontrollen** etwa vierteljährlich oder noch öfter (je nach Medikament) erfolgen. Neben der klinischen Untersuchung mit Abtasten des Bauchs und Austasten des Darms stehen Blutuntersuchungen im Vordergrund, die eine Entzündung oder einen Mangelzustand anzeigen können. Ihr Arzt wird auch mindestens einmal jährlich eine

Ultraschalluntersuchung des Bauchs veranlassen. Bei fehlenden Entzündungszeichen kann auf belastende Untersuchungen in der Regel verzichtet werden.

Bei einem akuten Entzündungsschub muss nicht in jedem Fall die gesamte Diagnostik wiederholt werden. Nur wenn sich die Symptome gegenüber früheren Schüben geändert haben, ist es nützlich, die Ausbreitung der Erkrankung neu zu überprüfen. Es können nämlich im Krankheitsverlauf Änderungen auftreten, die unter Umständen eine andere Behandlung erfordern. Dies gilt bei der **Colitis ulcerosa** dann, wenn anfänglich nicht der gesamte Dickdarm befallen war. Beim **Morbus Crohn** müssen manchmal Dünn- und Dickdarm untersucht werden, um zu überprüfen, ob Komplikationen wie Fisteln oder Stenosen aufgetreten sind. Wenn sich die Symptome nicht ändern und wenn die Erkrankung inaktiv bleibt, sind keine weiteren Kontrolluntersuchungen erforderlich. Lediglich bei einer bereits länger bestehenden Colitis ulcerosa (mehr als 10 Jahre) sollte regelmäßig (am besten jedes Jahr) eine Darmspiegelung (Koloskopie) durchgeführt werden, um die mögliche Entwicklung eines Tumors rechtzeitig zu erkennen. Dies gilt vor allem bei ausgedehnter und chronisch aktiver Colitis.

Um den Erfolg einer medikamentösen Therapie und die Abheilung der Schleimhaut sicher zu beurteilen, ist bei der Colitis ulcerosa eine Sigmoidoskopie hilfreich. Beim Morbus Crohn sind endoskopische Kontrollen 6–12 Monate nach einer Operation erforderlich, um eine adäquate medikamentöse Rezidivprophylaxe festzulegen.

Die Ursachen

Woher kommen nun die chronisch entzündlichen Darmerkrankungen?

Die eigentliche Ursache der entzündlichen Darmerkrankungen ist bisher nicht endgültig geklärt. In den letzten Jahren konnten jedoch wichtige Erkenntnisse gewonnen werden, die unser Verständnis der chronisch entzündlichen Darmerkrankungen verändert haben.

Als Ursache der chronisch wiederkehrenden Entzündungen im Darm ist ein komplexes Zusammenspiel zwischen Umweltfaktoren und vererbten Anlagen für diese Erkrankungen anzunehmen. Man kennt inzwischen über 200 Orte (Gene) im menschlichen Erbgut, auf denen die Veranlagung, einen Morbus Crohn oder eine Colitis ulcerosa zu entwickeln, lokalisiert ist. Bisher wurden Veränderungen in zahlreichen Genen entdeckt, die bei der Entwicklung des Morbus Crohn eine mehr oder weniger große Rolle spielen. Die bisher bedeutendste Veränderung im Erbgut bei Patienten mit Morbus Crohn wurde 2001 von Wissenschaftlern nachgewiesen. Sie konnten zeigen, dass Veränderungen (Gen-Mutationen) im sogenannten NOD2-Gen das Risiko, an einem Morbus Crohn zu erkranken, stark erhöhen. Diese Veränderungen sind bei etwa 30% aller Patienten mitverantwortlich für die Crohn-Erkrankung. Es steht jedoch fest, dass eine solche erbliche Veranlagung allein nicht zum Ausbruch der Erkrankungen ausreicht. So haben bis zu 10% der Gesunden in Mitteleuropa ebenfalls Veränderungen im NOD2-Gen, ohne jemals an Morbus Crohn zu erkranken. Es müssen also zu einer erblichen Veranlagung immer verschiedene andere, bis jetzt nicht definitiv geklärte Umweltfaktoren hinzukommen. Solche auslösenden Faktoren können Infektionen mit Viren oder Bakterien,

veränderte Ernährungsgewohnheiten oder Nahrungszusätze sowie Störungen der Immunabwehr oder der Darmbarriere sein. Bisher konnte für keinen dieser Faktoren ein eindeutiger Zusammenhang mit chronisch entzündlichen Darmerkrankungen gesichert werden. Es ist jedoch sehr wahrscheinlich, dass Umwelteinflüsse eine Rolle spielen, da die Erkrankungen in den höher entwickelten Ländern der Welt viel häufiger als in anderen Regionen vorkommen. Ihre Häufigkeit nimmt in den Schwellenländern aber mit der Angleichung der Lebensverhältnisse ebenfalls deutlich zu. Es handelt sich nicht um eine Infektionskrankheit, d. h. eine Ansteckung durch erkrankte Personen ist nicht zu befürchten.

Psychische Belastungen und Stress können einen Schub einer bestehenden Erkrankung auslösen, sind jedoch selbst nicht die Ursache für das Entstehen einer chronisch entzündlichen Darmerkrankung.

Auch die Ursache der **entzündlichen Veränderungen an anderen Organen**, wie den Gelenken, der Haut oder den Augen, ist bislang nicht bekannt. Überreaktionen der körpereigenen Abwehr werden vermutet, sind aber nicht bewiesen.

Dagegen ist die Entstehung für viele **Folgeerscheinungen** der chronisch entzündlichen Darmerkrankungen gut erklärt. Nachtblindheit, Hörstörungen, Veränderungen des Geschmacks, Infektionsanfälligkeit, Haarausfall, Unfruchtbarkeit (bei Männern), Wachstumsstörungen (bei Kindern) und bestimmte Hautveränderungen lassen sich oft auf eine verminderte Aufnahme von Vitaminen und Spurenelementen (Mineralien) zurückführen. Eine Blutarmut kann durch Eisenmangel, gestörte Vitamin-B₁₂-Aufnahme oder den Verlust von Blut in den Darm verursacht werden. Eine verminderte Aufnahme von Gallensäuren im Dünndarm und eine vermehrte Aufnahme des

Haarausfall

Sehstörungen

Hörstörungen

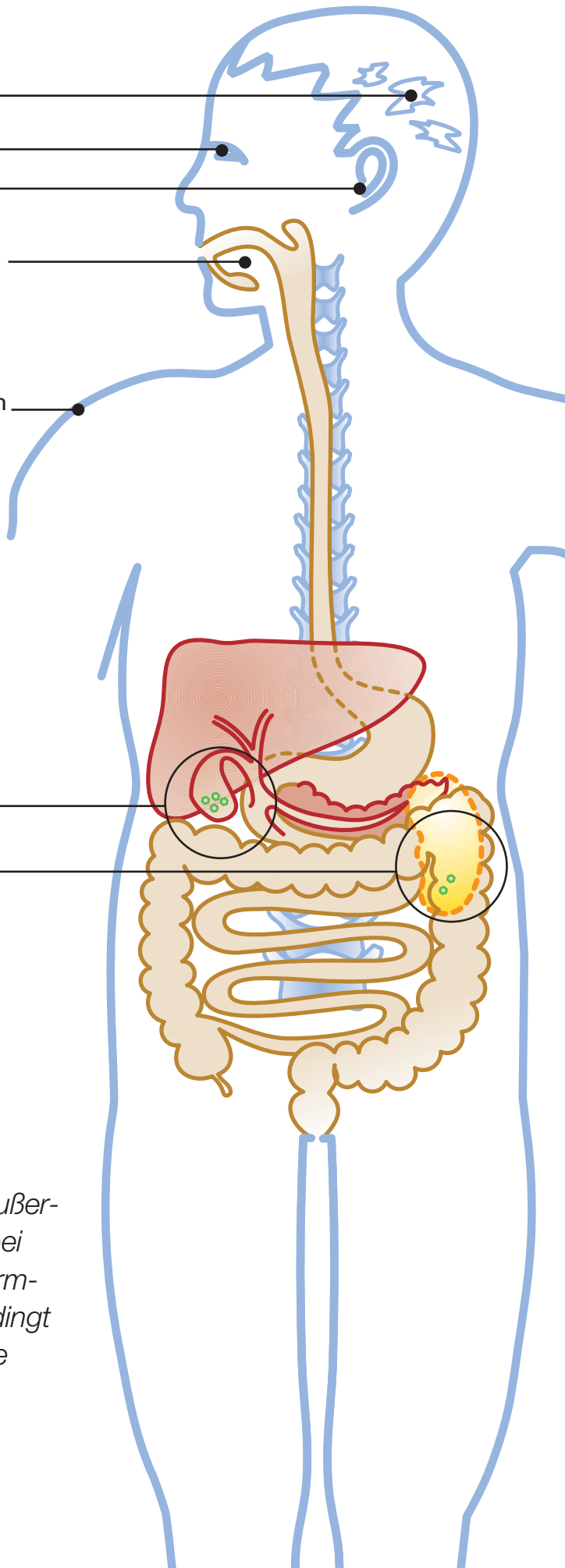
Geschmacksverlust

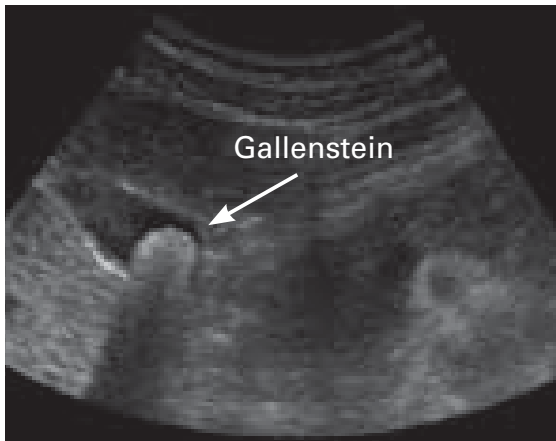
Hautveränderungen

Gallensteine

Nierensteine

Komplikationen außerhalb des Darms bei entzündlichen Darm-erkrankungen bedingt durch die gestörte Darmfunktion





*Gallenstein in der
Gallenblase bei
einem Patienten mit
Morbus Crohn
(Ultraschallbild)*

Gallenfarbstoffs Bilirubin führen zum vermehrten Auftreten von Gallensteinen. Nierensteine sind unter anderem durch den Wasserverlust über den Darm begründet.

Besondere **Komplikationen** der Darmerkrankungen wie die akute Darmerweiterung („toxisches Megacolon“) oder der Darmdurchbruch (= Perforation) können sehr selten bei beiden Erkrankungen vorkommen. Bauchfellentzündung (= Peritonitis) und Darmverschluss oder -lähmung (= Ileus) können die Folge sein und sind lebensbedrohliche Zustände, die eine sofortige Klinik-einweisung und meist eine notfallmäßige Operation erfordern. Eine ausgeprägte Darmblutung tritt selten bei der Colitis ulcerosa auf. Darmverengungen aufgrund von Entzündungen oder Narben (Stenosen) sowie Fisteln zwischen Darmschlingen und anderen Organen sind Folgen des Morbus Crohn.

Die Behandlung

Colitis ulcerosa und Morbus Crohn sind chronische Erkrankungen. Dies bedeutet, dass sie den Betroffenen Zeit seines Lebens begleiten. Der Verlauf beim Einzelnen kann jedoch völlig unterschiedlich sein. Während man einerseits harmlose Verläufe mit sehr seltenen Schüben beobachtet, kann es andererseits zu schweren Verläufen mit häufigen Schüben der Erkrankung und häufigen Krankenhausaufenthalten kommen. Leider lässt sich zu Beginn der Erkrankung nicht sagen, welchen Verlauf die chronisch entzündliche Darmerkrankung nehmen wird. Studien haben jedoch gezeigt, dass ein großer Teil aller Patienten mit Colitis ulcerosa oder Morbus Crohn einen eher milden Verlauf hat und ein Drittel der Betroffenen nicht einmal eine Behandlung mit Cortison-Präparaten benötigt.

Welche Behandlungsmethoden gibt es?

Grundsätzlich kann man zwischen Medikamenten, Operationen, Diät und unterstützenden Maßnahmen unterscheiden. **Eine wichtige unterstützende Maßnahme ist für Betroffene mit Morbus Crohn, mit dem Rauchen aufzuhören.** Patienten, die mit dem Rauchen aufhören, haben im Vergleich zu Patienten, die weiterräumen, eine um 60% niedrigere Wahrscheinlichkeit, innerhalb von 2 Jahren einen Rückfall der Erkrankung zu erleiden.

Behandlung der Colitis ulcerosa

Ziel der Behandlung ist es, die Symptome (Durchfall, Schmerzen, Blutverlust) zu bessern und wenn dies gelungen ist, einen Rückfall (= Rezidiv) zu verhindern.

Dazu ist es erforderlich, dass sich die Schleimhautveränderungen möglichst vollständig zurückbilden. Um diese Ziele zu erreichen, gibt es heute eine Reihe verschiedener Medikamente. Dabei hängt die Wahl der Therapie von dem Ausmaß der Entzündung und der Schwere der Symptome ab.

Bei leichten bis mittelschweren Entzündungsschüben wird **5-Aminosalicylsäure** eingesetzt. Bei zusätzlichen Gelenkbeschwerden kann auch **Sulfasalazin** benutzt werden, das schon 1942 von der schwedischen Ärztin Nanna Svartz entdeckt wurde und bis zur Einführung von 5-Aminosalicylsäure-Präparaten als Standardmedikament zur Behandlung der Colitis ulcerosa galt.

Bei den **5-Aminosalicylsäure-Präparaten (Mesalazin)** wird der Wirkstoff meist erst im letzten Drittel des Dünndarms sowie im Dickdarm freigesetzt und wirkt dann direkt auf die entzündete Schleimhaut. Diese Präparate können einmal am Tag als Gesamtdosis eingenommen werden.



Dr. Nanna Svartz

Insbesondere bei den häufigen (80%) Formen der Colitis ulcerosa, die die linke Seite des Colons oder nur den Enddarm betreffen, hat sich auch eine Behandlung mit Zäpfchen, Einläufen oder Schaumpräparaten, die **5-Aminosalicylsäure** enthalten, als wirksam erwiesen. Aber auch bei ausgedehnter Colitis ist die Anwendung von Einläufen oder Schäumen zusätzlich zur Gabe von Tabletten oder Granulat hilfreich (siehe Broschüre S97 auf Seite 61).

Reicht diese Behandlung nicht aus, können Einläufe und Schäume, die **Cortison** oder **Cortison-Abkömmlinge (Budesonid)** enthalten, angewendet werden. Budesonid hat deutlich weniger Nebenwirkungen als klassische Cortison-Präparate.

Bei schweren Verläufen der Erkrankung ist meist eine Behandlung mit **Cortison-Präparaten** als Tabletten oder auch Spritzen wirksam. Ist dies nicht der Fall, werden Medikamente angewendet, die die Immunreaktion stärker reduzieren.

Bei den Patienten, die auf Cortison-Präparate ansprechen, aber nach Dosisreduktion wieder Beschwerden haben, kann **Azathioprin** oder sein Metabolit **6-Mercaptopurin** eingesetzt werden.

Die volle Wirkung dieser Substanzen tritt allerdings oft erst nach 12 Wochen Therapie ein, und es sprechen nur etwa 60% der Patienten auf diese Behandlung an. Bei etwa 10 von 100 Patienten kommt es zu ernstesten Nebenwirkungen, vor allem zu einer Leberentzündung (Hepatitis) oder einer akuten Bauchspeicheldrüsenentzündung (Pankreatitis) sowie zu Störungen der Blutbildung. Daher müssen nach Behandlungsbeginn zunächst zweiwöchentlich Laborkontrollen (Blutbild, Leberwerte, Bauchspeicheldrüsenwerte)

durchgeführt werden. Verlaufen diese unauffällig, können sie ab dem dritten Monat zweimonatlich durchgeführt werden.

Ist diese Therapie erfolgreich, d. h. können Cortison-Präparate dauerhaft abgesetzt werden, ohne dass erneute Schübe auftreten, sollte die Einnahme für 2 bis 4 Jahre erfolgen.

Ist der Schub sehr stark und bringt die Cortison-Therapie keine rasche Besserung, sollte eine Therapie im Krankenhaus erfolgen. In solchen Fällen kann **Ciclosporin** als intravenöse Infusion über 24 Stunden verabreicht werden. Alternativ können Antikörper gegen den entzündungsfördernden Botenstoff Tumor-Nekrose-Faktor- α (TNF- α) wie **Infliximab**, **Adalimumab** oder **Golimumab** eingesetzt werden. Sie sind etwa gleich wirksam wie Ciclosporin. Falls diese Therapien keine Besserung bewirken, muss der Dickdarm operativ entfernt werden (**Kolektomie**, siehe unten).

Für Patienten, die trotz der oben genannten Therapien häufiger Schübe oder eine chronische Aktivität der Erkrankung aufweisen, ist ebenfalls die Gabe der **Antikörper gegen TNF- α** erforderlich. Alternativ kann ein Medikament, das die Einwanderung von Entzündungszellen in das Gewebe des Darms blockiert, **Vedolizumab**, genutzt werden. Wenn diese Substanz wirkt, ist der Effekt oft längerfristig.

Ist eine **Beschwerdefreiheit** (Remission) erreicht, wird abhängig von der Art, wie dies geschah, eine Dauertherapie erforderlich. Häufig wird 5-Aminosalicylsäure eingesetzt. Bei Patienten, die durch Ciclosporin erfolgreich behandelt wurden, wird Azathioprin gegeben, um den Effekt zu erhalten. Eine **Anti-TNF- α -Therapie** wird bei Erfolg fortgesetzt, ebenso wie eine **Vedolizumab**-Therapie.

Wie bei allen Medikamenten können auch bei den hier genannten **unerwünschte Nebenwirkungen** auftreten. Dabei ist bei allen Medikamenten, die das Immunsystem unterdrücken, besonders auf Infektionen zu achten. Selten können auch bösartige Tumoren auftreten, insbesondere an der Haut.

Ihre ausführliche Beschreibung im Beipackzettel der Tablettenpackung sollte nicht dazu führen, dass Sie einen Schreck bekommen und die Medikamente nicht einnehmen oder absetzen. Sie sollten sich vielmehr an Ihren Arzt wenden, der mittels geeigneter Methoden feststellen kann, ob ggf. das Medikament abgesetzt oder die Dosis verändert werden muss. Sicher treten häufiger Komplikationen durch eigenmächtiges Absetzen von Medikamenten als durch deren Nebenwirkungen auf. Dies gilt auch für Patienten, deren Erkrankung keine Aktivität aufweist.

Ältere Untersuchungen haben ergeben, dass die Gabe von sogenannten **Probiotika** (Substanzen, die die bakterielle Flora des Darms beeinflussen, z. B. Escherichia coli Nissle oder verschiedene Laktobazillen) einen Rückfall der Erkrankung gleich gut verhindern kann wie 5-Aminosalicylsäure. Diese Medikamentengruppe eignet sich möglicherweise für den Einsatz bei Patienten, die 5-Aminosalicylsäure nicht vertragen. Für die Behandlung des Morbus Crohn oder einer akuten Krankheitsphase der Colitis ulcerosa ist die Wirksamkeit der Bakterienpräparate nicht belegt.

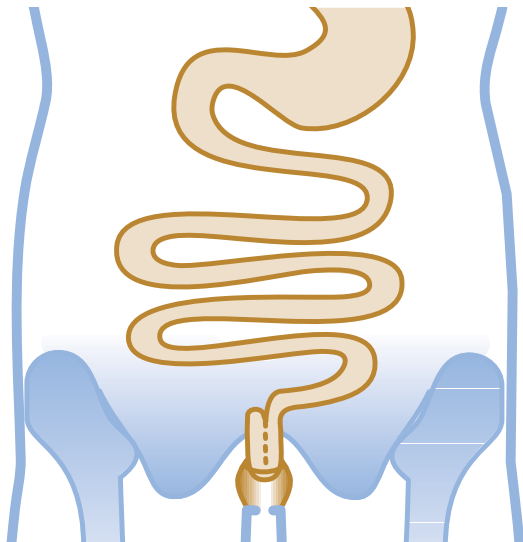
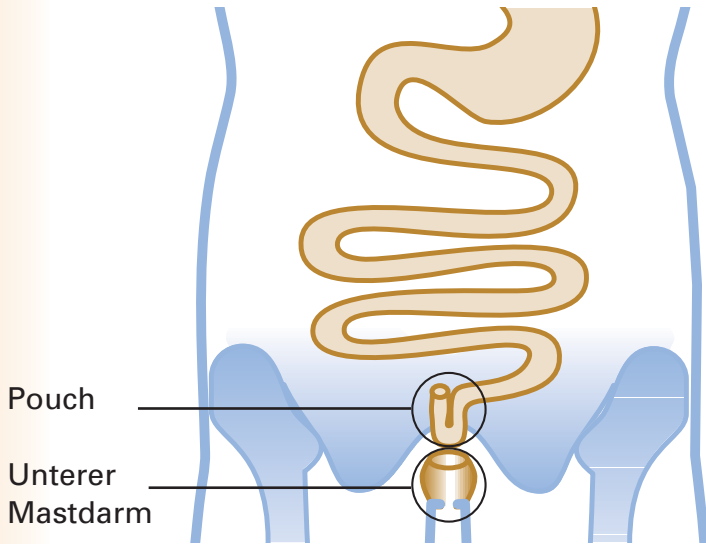
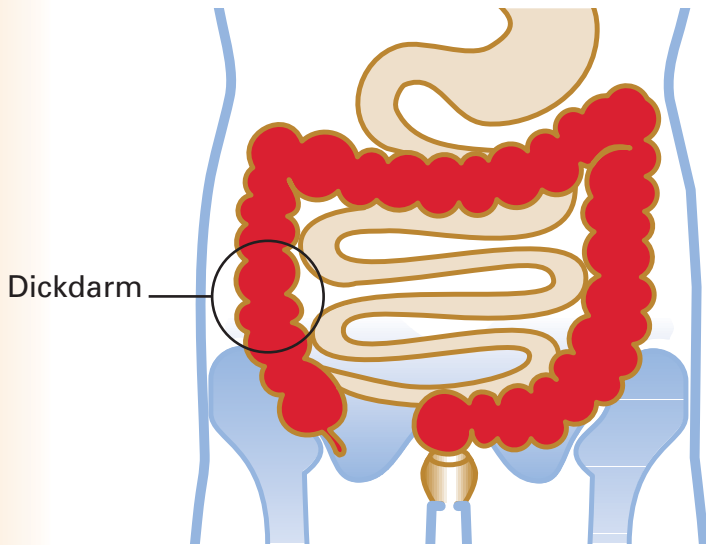
Neben der Austestung neuer Medikamente existieren noch neue interessante Therapieansätze, die momentan in Studien untersucht werden. Hier wäre z. B. die Hemmung verschiedener Entzündungsmediatoren oder die Verstärkung der intestinalen Barriere zu nennen. Wie bei allen neuen Therapieverfahren müssen allerdings die

Wirkungen (d. h. der Erfolg der Therapie) und mögliche Nebenwirkungen noch in Studien ausführlich untersucht werden.

Angesichts des guten Erfolgs einer medikamentösen Behandlung ist eine Operation selten erforderlich. Lebensbedrohliche Komplikationen (Seite 33), trotz ausreichender Behandlung anhaltende starke Beschwerden oder schwerwiegende Nebenwirkungen der medikamentösen Therapie sind Gründe für einen operativen Eingriff.

Die **Entfernung des gesamten Dickdarms** führt bei der Colitis ulcerosa zu einer Heilung der Erkrankung. In vielen Fällen ist es möglich, den Dickdarm zu entfernen, ohne dass ein endgültiger künstlicher Darmausgang angelegt werden muss. Dabei wird ein sogenannter „Pouch“, d. h. eine Tasche aus Dünndarmschlingen als Reservoir und Ersatz für den Mastdarm gebildet (siehe Abbildung Seite 40). Dies führt in den meisten Fällen zu einer nahezu normalen Stuhlkonsistenz und etwa fünf- bis achtmaligem Stuhlgang pro Tag.

Eine **spezielle Diät** ist bei Patienten mit Colitis ulcerosa nicht erforderlich. Es sollten aber Lebensmittel, die schon beim Gesunden Beschwerden erzeugen können (Kohl, Zwiebeln, fette Speisen), gemieden werden. Am günstigsten ist es nach unserer Erfahrung, wenn jeder Patient seine individuelle Nahrungsverträglichkeit selbst erprobt. Bei der Colitis ulcerosa kommt es nur sehr selten zu Mangelerscheinungen. Diese treten als Ödeme (Wasser im Gewebe bei Eiweißmangel) und Blutarmut (Blutverlust, Eisenmangel) meist bei verlängerten Schüben der Erkrankung in Erscheinung. Sie können durch die Zufuhr der entsprechenden Substanzen behandelt werden.



Die **Krankheitserscheinungen außerhalb des Darms** (Gelenke, Haut, Augen) werden, genauso wie die Darm-entzündung, mit gutem Erfolg medikamentös (meist durch Cortison-haltige Mittel) behandelt. Operative oder diätetische Maßnahmen sind wenig erfolgreich. Veränderungen an den Gallenwegen werden mittels einer Gallensäure, der Ursodesoxycholsäure, behandelt. Sie kann diese Veränderungen nicht rückgängig machen, aber möglicherweise fortschreitende Veränderungen verlangsamen. In jedem Fall sollten erhöhte „Leberwerte“ gründlich abgeklärt und entsprechend behandelt werden.

Behandlung des Morbus Crohn

Die Behandlung des Morbus Crohn beruht auf den gleichen Grundlagen wie die der Colitis ulcerosa. Es ist aber infolge der vielgestaltigen Befallsmuster, Symptome und Komplikationen etwas schwieriger, die **richtige Behandlung** zu finden.

Da die Entzündung bei Morbus Crohn die gesamte Darmwand und nicht nur die Schleimhaut betrifft, ist unklar, ob die endoskopisch beobachtete komplette **Abheilung der Entzündung** („Mucosal Healing“) bei dieser Erkrankung ein ebenso wichtiges Therapieziel ist wie bei der Colitis ulcerosa, oder ob die Beschwerdefreiheit als Therapieziel ausreichend ist.

◁ *Bei der Pouchoperation wird der gesamte Dickdarm bis auf einen kleinen Anteil des unteren Mastdarms entfernt. Aus einem Teil des Dünndarms (terminales Ileum) wird ein sogenannter Pouch (Tasche) gebildet, der mit dem unteren Mastdarm vernäht wird.*

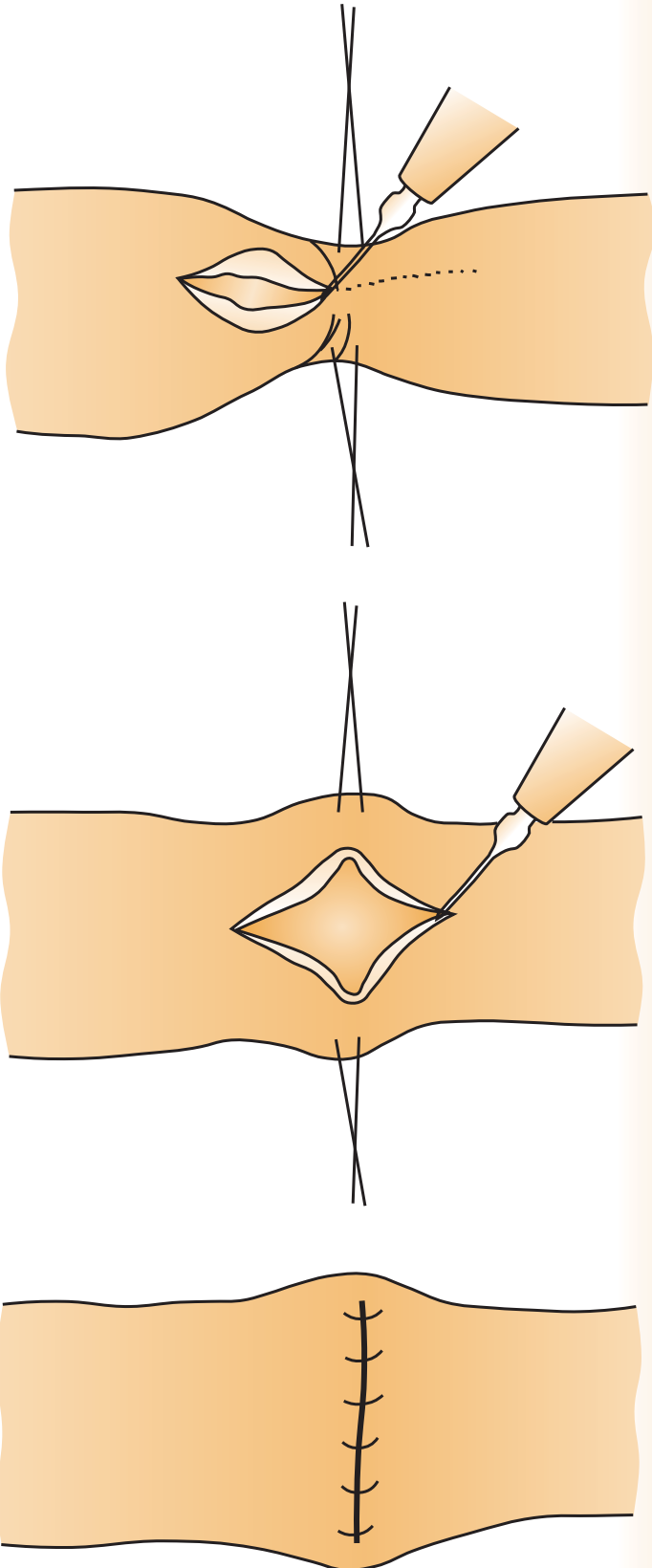
Ein akuter Schub eines Morbus Crohn wird in der Regel mit **Cortison-Präparaten** behandelt. Besonders bei Patienten mit einer Entzündung im Bereich des Übergangs vom Dünn- zum Dickdarm (Ileozökum) wird **Budesonid**, das ähnlich gut wie die klassischen Cortison-Präparate wirkt, eingesetzt. Budesonid hat wesentlich weniger Nebenwirkungen, da es nach der Wirkung im Darm in der Leber abgebaut wird und nur ein kleiner Teil den übrigen Organismus erreicht.

Bei Patienten mit einem leichten Schub oder bekannt weniger schwerem Verlauf werden auch **5-Aminosalicylsäure-Präparate (Mesalazin)** erfolgreich eingesetzt.

Falls diese Therapiemöglichkeiten nicht ausreichen, werden Medikamente, die das Immunsystem stärker unterdrücken angewendet, so z. B. **Azathioprin/6-Mercaptopurin**, Antikörper gegen TNF- α , **Vedolizumab** oder, ganz neu eingeführt, **Ustekinumab**, ein Antikörper gegen die entzündungsfördernden Botenstoffe Interleukin-12/Interleukin-23.

Wie bei der Behandlung der Colitis ulcerosa ausgeführt, haben alle diese Substanzen auch unerwünschte **Nebenwirkungen**, auf die Patienten achten müssen (z. B. vermehrte „Erkältungen“, Fieber, Blutarmut). Wichtig ist, dass sie bei Auftreten dieser oder anderer unklarer Symptome ihren Arzt befragen, aber nicht selbstständig die Einnahme beenden oder die Dosis ändern.

Nach einer Operation kann die Rezidivhäufigkeit durch **5-Aminosalicylsäure-Präparate** bis zu einem gewissen Maß gesenkt werden. Je nach Ergebnis der Kontrollendoskopie wird man auch stärkere Medikamente wie Azathioprin oder Anti-TNF- α -Präparate einsetzen.



Durchführung einer Strikturoplastik. Der Darm wird an der Engstelle längs aufgeschnitten und anschließend quer vernäht.

Wenn die oben genannten medikamentösen Therapie-
maßnahmen nicht erfolgreich sind oder Komplikationen
wie Darmverschluss oder Darmverengungen auftreten,
muss ein **operativer Eingriff** erfolgen. Häufig wird dabei
der Übergang vom Ileum zum Colon entfernt (siehe
Abbildung Seite 45). Wichtig ist, dass darmerhaltende
Operationen durchgeführt werden. Kurzstreckige Eng-
stellungen (Strikturen oder Stenosen) können durch
eine „Strikturoplastik“ beseitigt werden (siehe Abbildung
Seite 43). Bei diesem Operationsverfahren wird die Eng-
stelle in Längsrichtung aufgeschnitten und nachfolgend
die Darmwand quer vernäht. Damit wird die Darmmenge
erweitert. Eine normale Stuhlpassage ist wieder möglich.
Der Vorteil dieser Operationsmethode liegt darin, dass
kein Darm verlorengeht.

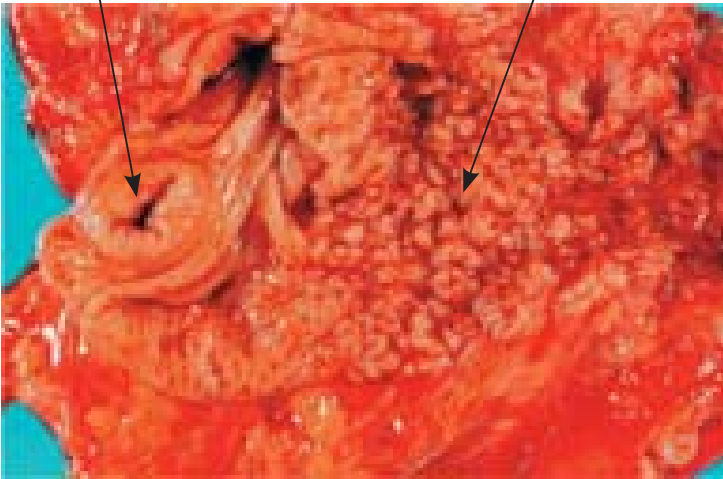
Auch bei Vorliegen von Fisteln kann ein chirurgischer
Eingriff erwogen werden. Abszesse werden teilweise
durch eine durch die Haut (unter Ultraschall- oder
Computertomografie-Kontrolle) eingebrachte **Drainage**
behandelt. Meist muss dann nach Abklingen der
Symptome operativ die Ursache (Fistel oder Engstellung
im Darm) behandelt werden. Auch nach einer Operation
sollte durch erfahrene Internisten und Chirurgen
gemeinsam eine regelmäßige Kontrolle stattfinden,
um eventuell auftretende Komplikationen frühzeitig
erkennen zu können.

Im Gegensatz zur **Colitis ulcerosa** kann es beim
Morbus Crohn zu einer Vielzahl von **Mangelerschei-
nungen** kommen. Diese können Vitamine, Spurenele-
mente, Mineralien und Eiweiß betreffen. Hier ist dann
ein Ersatz (= Substitution) durch geeignete Präparate
(Vitamine, Calcium, Eisen, Kalium, Zink) wichtig. Die
Therapie sollte von Ihrem behandelnden Arzt aufgrund
regelmäßiger Blutuntersuchungen durchgeführt werden.
Insbesondere nach Entfernung des Endabschnitts des

Ileozökalklappe

(Übergang vom Dün-
zum Dickdarm)

Pseudopolypen



*Operationspräparat nach Ileozökalkresektion:
schwere entzündliche Veränderungen im
Dickdarm mit sogenannten Pseudopolypen*

Dünndarms kommt es zu einer gestörten Aufnahme von **Vitamin B₁₂**. Um der Gefahr eines Vitamin-B₁₂-Mangels mit einer Blutarmut vorzubeugen, ist dann meist eine lebenslange Gabe dieses Vitamins durch Spritzen alle 3 Monate erforderlich.

Ähnlich wie bei der Colitis ulcerosa gilt, dass der Patient selbst erproben muss, welche Nahrung ihm bekommt und welche nicht. Eine ausgewogene Ernährung, die die nötigen Nährstoffe, Vitamine und Mineralstoffe enthält, ist jedenfalls sinnvoll.

Bislang gibt es keine spezielle Ernährungsform, die die Behandlung beschleunigt oder einen Rückfall sicher verhindern kann.

Psychotherapie

Über die Notwendigkeit und den möglichen Erfolg einer **psychotherapeutischen Behandlung** gehen die Meinungen auseinander. Sicher ist, dass die entzündliche Darmerkrankung dadurch nicht beseitigt, also geheilt werden kann. Ob die Auslösung eines akuten Schubs bei psychischer Belastung durch eine solche Therapie verhindert werden kann, ist nicht sicher geklärt. Wahrscheinlich ist eine Verhaltenstherapie mit der Verbesserung der Bewältigung von Problemen aber nützlich. In jedem Fall sollte eine solche Therapie in Zusammenarbeit mit Ihrem betreuenden Arzt erfolgen.

Besondere Probleme

Welche besonderen Probleme können auftreten?

Nachdem Sie sich bisher mit den Problemen der Krankheitsentstehung, der Krankheitsfeststellung, der Krankheitsüberwachung und der Behandlung auseinandergesetzt haben, sollen jetzt einige Sonderprobleme angesprochen werden, die für Ihr Leben mit diesen Krankheiten von Bedeutung sind.

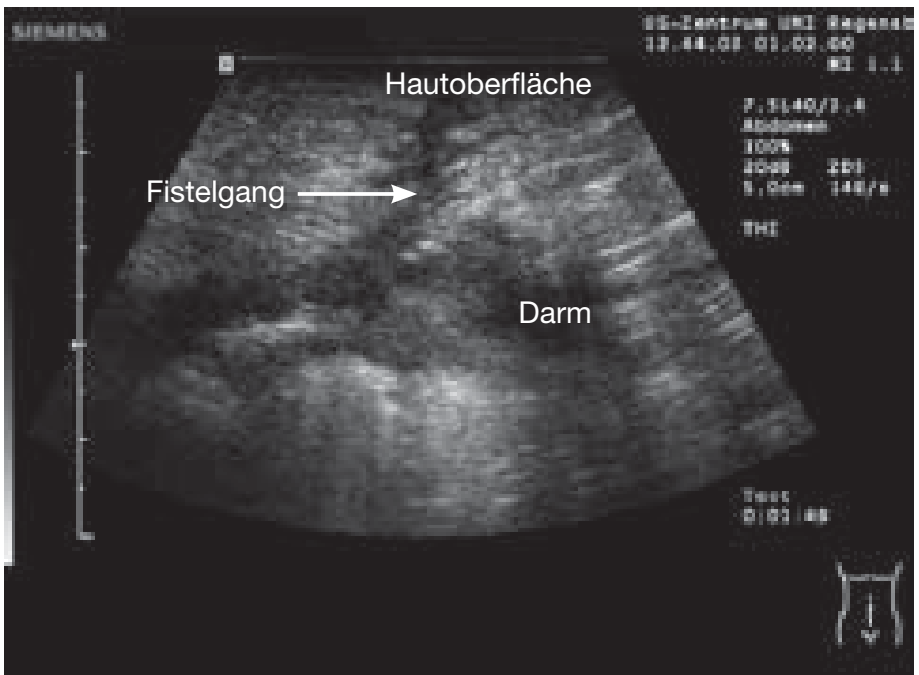
Der Verlauf

Die für Sie wichtigste Frage werden Sie Ihrem Arzt sehr bald stellen wollen: die Frage nach dem Verlauf einer solchen chronischen Darmerkrankung und den Problemen, mit denen Sie in Zukunft rechnen müssen. Über die **Prognose**, wird Ihnen Ihr Arzt antworten – und er meint damit die Zukunftsaussichten bei Ihrer Erkrankung –, lässt sich bei den chronisch entzündlichen Darmerkrankungen im Einzelfall oft erst nach einer längeren Beobachtungsphase eine Aussage machen. Wie wir heute wissen, ist die Lebenserwartung bei beiden Erkrankungen, Colitis ulcerosa und Morbus Crohn, wenn diese richtig erkannt und behandelt werden, kaum oder nicht beeinträchtigt. Sowohl die Colitis ulcerosa als auch der Morbus Crohn sind **chronische Erkrankungen**, die Sie langfristig begleiten können. Beide neigen zu einem **schubweisen Verlauf**, d. h. es wechseln Phasen der Ruhe mit Phasen der Krankheitsaktivität ab. Durch eine frühzeitige und gezielte Behandlung kann in der Regel die Entzündungsaktivität zurückgedrängt und die Ruhephase wieder erreicht werden. Mit Komplikationen muss dann gerechnet werden, wenn die Entzündung chronisch fortbesteht und damit die Veränderungen im

Bereich des Darms fortschreiten. Dies bedeutet für Sie, dass durch **regelmäßige ärztliche Kontrollen** entzündliche Phasen Ihrer Erkrankung rechtzeitig erkannt werden können. Dadurch lässt sich das Risiko von Komplikationen durch eine gezielte Behandlung möglichst gering halten. Entzündungsschübe und auftretende Komplikationen können Ihre Lebensqualität und Lebensfreude einschränken. Aus diesem Grund werden leichtere Nebenwirkungen einer speziellen medikamentösen Langzeittherapie in Kauf zu nehmen sein.

Fisteln

Beim Morbus Crohn kommt es bei ungefähr einem Drittel der Patienten zur Ausbildung von Fisteln. Diese stellen eine Art Kurzschlussverbindung zwischen einzelnen Darmabschnitten oder zwischen dem Darm und anderen Organen (Harnblase, Haut) dar. Am häufigsten ent-



Ultraschallbild: Fistelgang zwischen einem Darmabschnitt und der Haut

stehen Fisteln im Bereich des Afters. Es kommt hierbei zu einer Verbindung zwischen dem Enddarm und den umgebenden Hautbereichen des Afters (siehe Schemazeichnung Seite 16). Im Rahmen der Fistelentstehung kann es zu Komplikationen wie der Bildung von Abszessen (abgekapselte Eiteransammlungen) kommen. Bei der Neubildung von Fisteln müssen daher, je nach Lokalisation der Fisteln, entsprechende diagnostische Maßnahmen (z. B. Röntgenuntersuchungen wie CT oder MRT, eine **Rektoskopie** und/oder Endosonografie) durchgeführt werden. Die Therapie der Fisteln hängt von der Lokalisation der Fisteln und den begleitenden Komplikationen ab. Primär erfolgt häufig aufgrund der begleitenden Entzündungsreaktion eine Therapie mit Antibiotika. Es kann jedoch auch eine sofortige chirurgische Entfernung der Fisteln bzw. des Darmabschnitts, aus dem die Fistel entspringt, notwendig sein (insbesondere bei Fisteln zwischen zwei Darmabschnitten oder bei Abszessbildung). Langfristig ist in den meisten Fällen entweder eine chirurgische oder eine medikamentöse Therapie für den Verschluss der Fisteln notwendig. Antikörper, die den Botenstoff Tumor-Nekrose-Faktor (= TNF) im Körper blockieren und auch zu einem – meist allerdings nur vorübergehenden – Verschluss von Fisteln führen, können erfolgreich eingesetzt werden. Neuere Verfahren wie die Injektion von Stammzellen müssen noch erprobt werden.

Osteoporose

Die Knochendichte bei chronisch entzündlichen Darm-erkrankungen ist bei über der Hälfte der Patienten vermindert. Hierbei muss zwischen einem leichten oder schweren Knochenabbau unterschieden werden. Für beide Formen gilt jedoch, dass sie medikamentös therapiert werden können. Insbesondere nach längerer

Einnahme von Cortison-Präparaten, die u. a. deshalb vermieden werden muss, empfiehlt es sich die Knochendichte messen zu lassen. Dies geschieht mit relativ strahlungsarmen Röntgenmethoden. Eine Therapie besteht bei den leichteren Formen des Knochenabbaus aus einer Gabe von Vitamin D, bei schwereren Formen werden Medikamente (sog. Bisphosphonate) eingesetzt, die den Knochenabbau direkt hemmen.

Das Krebsrisiko

Als aufgeklärter Patient wissen Sie vielleicht, dass bei allen längere Zeit bestehenden chronischen Entzündungen möglicherweise mit der Entstehung eines Tumors zu rechnen ist. Wie ist dies nun bei der Colitis ulcerosa und dem Morbus Crohn?

Bei der **Colitis ulcerosa** weiß man, dass bei einem totalen Befall des Dickdarms, einem frühzeitigen Beginn der Erkrankung und chronischer Aktivität nach mehr als 10 Jahren Krankheitsdauer mit einem erhöhten Entartungsrisiko zu rechnen ist. Daraus ergibt sich, dass nach 10 Jahren Krankheitsdauer bei der **Colitis ulcerosa regelmäßige endoskopische Kontrollen** des Dickdarms mindestens in zweijährlichen Abständen erfolgen müssen. Nur hierdurch können Frühzeichen einer Entartung, z. B. sogenannte Schleimhautdysplasien, rechtzeitig entdeckt werden. Durch eine Operation kann in diesen Fällen der Entstehung von Krebs vorgebeugt werden. Beim Morbus Crohn ist das Risiko wesentlich geringer. Lediglich bei einem ausschließlichen Befall des Dickdarms sollten, ähnlich wie bei der Colitis ulcerosa, Vorsorgeuntersuchungen nach mehr als 10 Jahren Krankheitsdauer erfolgen.

Die psychische Belastung

Das Bewusstsein, an einer lang dauernden Erkrankung zu leiden, und die damit verbundenen Probleme belasten Sie in Ihrer persönlichen Intaktheit und Ihrer seelischen Verfassung natürlich ganz besonders. Was können Sie tun, um in Ihrer Situation mit diesen Problemen fertig zu werden?

Erste Regel: Sie müssen sich mit der Krankheit auseinandersetzen, und Sie müssen die Krankheit akzeptieren. Sie haben den Vorteil, Ihre Krankheit zu kennen, ein Vorteil, den viele andere Menschen nicht haben. Die Bewältigung einer solchen Krankheit ergibt durchaus einen Sinn und kann zur Selbstbestätigung führen.

Zweite Regel: Sie dürfen sich durch die Krankheit nicht beherrschen lassen. Wer den Mut verliert, leidet am meisten unter seiner Krankheit. Sie müssen die Krankheit aktiv angehen und trotz und gerade wegen der Krankheit ein normales Leben führen. Alle Möglichkeiten die Krankheit aktiv anzugehen sind erlaubt. Auch **alternative Möglichkeiten** sind (am besten nach Rücksprache mit Ihrem Arzt, um ungewollte Folgen ausschließen zu können) besser als den Mut zu verlieren und gar nichts zu tun. Der Mensch wird als Ganzes von der Krankheit beeinträchtigt. Alle Behandlungsmaßnahmen müssen demnach auch den Menschen als Ganzes berücksichtigen.

Selbsthilfegruppen

Der Umgang mit einer lang dauernden Erkrankung wird durch einen Erfahrungsaustausch mit anderen Betroffenen häufig erleichtert. Dementsprechend sind Selbsthilfegruppen an vielen Orten entstanden.

Arbeitsfähigkeit und Beruf

In der Phase der aktiven Erkrankung sind Sie arbeitsunfähig. Dies gilt für die chronisch entzündlichen Darmerkrankungen ebenso wie für alle anderen Erkrankungen des Menschen, und dies gilt auch für jeden Beruf. Wegen des möglichen chronischen, schubweisen Verlaufs ist natürlich in jedem Beruf immer wieder mit kürzeren krankheitsbedingten Ausfällen zu rechnen. Trotzdem sind **Umschulungsmaßnahmen** oder die Aufgabe des Berufs nur in Sonderfällen angebracht. So ist unter gewissen Umständen, wie nach größeren Bauchoperationen, bei Vorliegen von Fisteln oder einem medikamentös nicht ausreichend zu behandelnden Krankheitsverlauf eine schwere körperliche Tätigkeit nicht ratsam. Hier können aber durchaus andere Berufe mit überwiegend sitzender Tätigkeit bzw. leichter körperlicher Arbeit ausgeübt werden.

Insbesondere bei Jugendlichen, bei denen die chronisch entzündlichen Darmerkrankungen in den letzten Jahren häufiger festgestellt werden, sollte eine **abgeschlossene Berufsausbildung** angestrebt werden.

Die Freizeitgestaltung

Hier gilt das Gleiche wie für den Beruf: Trotz der chronisch entzündlichen Darmerkrankung stehen alle Möglichkeiten offen. Lediglich in Phasen stärkerer Entzündungsaktivität müssen hier gewisse Einschränkungen der körperlichen Belastbarkeit in Kauf genommen werden. **Sportliche Betätigung** kann in jeder Form nur empfohlen werden.

Auch **Reisen ins Ausland** können durchaus erfolgen. Die oft notwendigen Impfungen sollten allerdings nur

nach Rücksprache mit den behandelnden Ärzten durchgeführt werden. Bestimmte Impfungen sind während einer Immunsuppression nicht möglich bzw. sinnvoll.

Das Sexualleben

Auch hier sind Einschränkungen nicht erforderlich. Ganz natürlich wird während einer akuten Erkrankungsphase die sexuelle Aktivität eingeschränkt sein. Bei Frauen kann in einer solchen akuten Krankheitsphase im Rahmen einer allgemeinen „Schonschaltung“ des Organismus die Monatsblutung ausbleiben.

Beim **Morbus Crohn** können durch Fistelbildungen im Genital- und Dammbereich Einschränkungen im Sexualleben auftreten. Solche Fisteln sollten Anlass zu energischen ärztlichen und medikamentösen Maßnahmen sein. Es empfiehlt sich also in diesen Fällen eine rasche Konsultation eines Spezialisten oder eines spezialisierten Zentrums.

Fortpflanzung und Vererbung

Bei der Erläuterung der Ursachen für eine chronisch entzündliche Darmerkrankung haben Sie bereits erfahren, dass es eine vererbte Krankheitsveranlagung sowohl für die **Colitis ulcerosa** als auch für den **Morbus Crohn** gibt. Sollte dies nun Anlass dazu sein, auf Kinder zu verzichten?

Die Wahrscheinlichkeit, eine solche Veranlagung für chronisch entzündliche Darmerkrankungen zu vererben, ist gering. Das Risiko, dass bei erkrankten Eltern auch die Kinder an einer **Colitis ulcerosa** oder einem **Morbus Crohn** erkranken, ist also nicht als sehr hoch einzu-

schätzen. Dieses Risiko kann bei Kinderwunsch durchaus in Kauf genommen werden.

Schwangerschaft

Dieser Punkt hängt eng mit dem vorangegangenen Abschnitt zusammen. Sollte bei Vorliegen einer chronisch entzündlichen Darmerkrankung eine Schwangerschaft eintreten, und sollte diese Schwangerschaft normal ausgetragen werden?

Als Erstes muss betont werden, dass negative Auswirkungen einer Schwangerschaft auf den Verlauf einer Colitis ulcerosa oder eines Morbus Crohn nicht erwiesen sind. Somit kann bei entsprechendem **Kinderwunsch** durchaus eine Schwangerschaft befürwortet werden. Die Schwangerschaft sollte so geplant werden, dass zum Zeitpunkt der Zeugung keine stärkere Entzündungsaktivität besteht. Während der Schwangerschaft sollte die **Überwachung** gemeinsam von einem Internisten und einem Frauenarzt durchgeführt werden. Für den Fall, dass sich während einer Schwangerschaft ein Entzündungsschub entwickelt, ist eine medikamentöse Behandlung mit Cortison- oder 5-Aminosalicylsäure-Präparaten möglich. Durch gezielten Einsatz dieser Medikamente kann ohne Nebenwirkungen auf den Embryo auch während der Schwangerschaft behandelt werden.

Ist eine Dauertherapie mit Azathioprin erforderlich, so sollte eine **Empfängnisverhütung** betrieben werden. Kommt es dennoch zu einer Schwangerschaft, sollte die Therapie aber fortgesetzt werden. Dies gilt wegen der langen Halbwertszeit mit Ausnahme des letzten Drittels der Schwangerschaft auch für Anti-TNF- α -Präparate. Für Vedolizumab und Ustekinumab liegen keine ausreichenden Erfahrungen vor.

Die beiden sichersten Methoden, nämlich die hormonelle Empfängnisverhütung oder das Einlegen einer Spirale in die Gebärmutter, sind beide bei dem Vorliegen einer chronisch entzündlichen Darmerkrankung etwas problematisch. Was jeweils infrage kommt, muss individuell entschieden werden, wobei sich Internist und Frauenarzt wiederum gemeinsam beraten sollten.

Der künstliche Darmausgang

Durch neu entwickelte chirurgische Verfahren ist in vielen Fällen bei der Colitis ulcerosa die Entfernung des Dickdarms ohne Anlage eines dauerhaften künstlichen Darmausgangs möglich (siehe Abbildung Seite 40). Nur in außerordentlich seltenen Fällen ist ein künstlicher Darmausgang (= Stoma) nicht zu umgehen. Beim Morbus Crohn und bei der Colitis ulcerosa ist jedoch durch die vorübergehende Anlage eines Stomas manchmal eine günstige Beeinflussung der Erkrankung möglich. Das Stoma wird meist nach 4–6 Monaten zurückverlegt. Mit den heutigen Versorgungssystemen ist es möglich, ein fast normales Leben einschließlich sportlicher Betätigung und normaler sexueller Entfaltung zu führen. Eine Berentung wegen eines Stomas ist heute nur in den seltensten Fällen nötig.

Sollte für Sie das Problem eines künstlichen Darmausgangs anstehen, so sollten Sie die Erfahrungen von „Leidensgenossen“ einholen. Patienten mit künstlichem Darmausgang, sogenannte Stomaträger, haben sich überall in Selbsthilfegruppen zusammengeschlossen.

Worauf muss der Patient mit einer chronisch entzündlichen Darmerkrankung achten?

1. Vergessen Sie niemals: Je mehr Sie Ihre Krankheit beherrschen, umso weniger beherrscht die Krankheit Sie.
2. Bleiben Sie in regelmäßiger ärztlicher Überwachung, auch in Phasen der Beschwerdefreiheit. Bei kompliziertem Verlauf sollten Sie frühzeitig eine Vorstellung in einem gastroenterologischen Zentrum anstreben, in welchem Internisten und Chirurgen sich gemeinsam mit Ihrer Krankheit beschäftigen.
3. Sollte eine regelmäßige Medikamenteneinnahme auch über längere Zeit erforderlich sein, so müssen Sie diese auch einhalten. Ein Absetzen der Medikamente sollte nur nach Rücksprache mit dem behandelnden Arzt erfolgen. Lassen Sie sich jedoch über die Nebenwirkungen der Medikamente aufklären.
4. Achten Sie selbst auf Zeichen einer Krankheitsaktivität. Diese sind für die **Colitis ulcerosa**: Änderung der Stuhlbeschaffenheit bis hin zum Auftreten von blutigen Durchfällen, gleichzeitig Bauchschmerzen und allgemeine Zeichen wie Müdigkeit und Leistungsverlust. Für den **Morbus Crohn**: Bauchschmerzen, Gewichtsverlust, Änderung der Stuhlbeschaffenheit (sowohl Verstopfung als auch Durchfall) und allgemeine Leistungsminderung. Bei beiden Erkrankungen können Störungen außerhalb des Darms auftreten: Gelenkschmerzen, Augenentzündungen, Haut- und Schleimhautveränderungen, Rückenschmerzen und Nierenkoliken. Bei solchen Aktivitätszeichen sollte der Arzt aufgesucht werden. Nicht

immer müssen diese Zeichen jedoch mit einer Aktivierung der chronischen Darmentzündung zusammenhängen. Sehr viel häufiger handelt es sich um Folgen von Diätfehlern (denken Sie z. B. an den Durchfall bei Nahrungsmittelunverträglichkeiten) oder um akute Darminfektionen, die natürlich auch bei chronisch entzündlichen Darmerkrankungen auftreten können.

5. Lassen Sie sich über mögliche Diätmaßnahmen aufklären, besuchen Sie eine gute Diätberatung.
6. Informieren Sie sich über Ihre Krankheit, insbesondere über Ihren speziellen Fall. Hier sind Aufzeichnungen sehr nützlich, da bei langjährigem Verlauf damit zu rechnen ist, dass sich mehrere Ärzte unabhängig voneinander mit der Erkrankung befassen müssen. Sammeln Sie insbesondere Angaben über die durchgeführten Untersuchungen und Operationsberichte. Wichtig sind hier die Anschriften, wo etwas operiert oder untersucht wurde, und Angaben über den Zeitpunkt und den Umfang der jeweiligen Maßnahmen. Sie selber sollten wissen, wie ausgedehnt Ihre Erkrankung ist und welche Behandlungsmaßnahmen bereits durchgeführt wurden. Notieren Sie sich auch eventuell aufgetretene Unverträglichkeiten von Medikamenten.
Hierbei kann Ihnen das CED-Patienten-Tagebuch (siehe Seite 61) wertvolle Hilfe leisten.

Glossar

| | |
|----------------------|---|
| Abszess | Abgekapselte Eiteransammlung als Folge von häufig bakteriell bedingten Entzündungen |
| Anämie | Blutarmut |
| Colon | Dickdarm |
| Duodenum | Zwölffingerdarm; erster Teil des Dünndarms |
| Dysplasie | Fehlgestaltung bzw. Fehlbildung der Gewebsentwicklung. Es existieren verschiedene Schweregrade der Dysplasie, die allesamt Vorstufen von Krebs (hier insbesondere Darmkrebs) darstellen |
| Erythema nodosum | Lila-rote Hautverdickung, meist im Bereich der Arme oder Beine |
| Fistel | Eine im Rahmen einer Entzündung entstandene „Kurzschlussverbindung“ zwischen zwei Darmabschnitten oder zwischen dem Darm und der Haut oder zwischen dem Darm und der Harnblase oder der Scheide |
| Ileozökal- klappe | Klappenartige Struktur direkt am Übergang vom letzten Abschnitt des Dünndarms (= Ileum) zum Dickdarm (= Colon) |
| Ileum | Letzter Dünndarmabschnitt |
| Ileus | Darmverschluss infolge von Verengungen (= Stenosen) oder Darmlähmung |
| Immunsuppression | Therapie, die das Abwehrsystem (Immunsystem) des Körpers hemmt |

| | |
|------------------|---|
| *itis | Endung eines Worts, die eine Entzündung anzeigt, z. B. Colitis = Entzündung des Dickdarms, Hepatitis = Leberentzündung |
| Jejunum | Mittlerer Dünndarmabschnitt |
| Morbus | Krankheit |
| Osteoporose | Verminderung von Knochengewebe oder Veränderung der Gesamtform des Knochens. Hierdurch Minderung der mechanischen Belastbarkeit und Neigung zu Knochenbrüchen |
| Perforation | Darmdurchbruch |
| Peritonitis | Bauchfellentzündung |
| Pouch | Stuhlreservoir, das durch eine Operation aus einer Dünndarmschlinge konstruiert wird |
| Rezidiv | Rückfall einer Erkrankung, erneuter Schub einer chronisch entzündlichen Darmerkrankung |
| Stenose | Meist im Rahmen einer Entzündung auftretende Engstellung des Darms, die bei lang andauernder Entzündung auch narbig fixiert sein kann |
| Striktur | Andere Bezeichnung für Stenose, hierbei handelt es sich jedoch immer um eine narbig fixierte Engstellung im Bereich des Darms |
| Strikturoplastik | Chirurgisches Verfahren zur Beseitigung von Strikturen im Darm ohne hierbei den enggestellten, stenosierten Darm herauszuschneiden |

| | |
|----------------------------|---|
| Subileus | Unvollständige Ausprägung eines Darmverschlusses |
| Tumor-Nekrose-Faktor (TNF) | Botenstoff im menschlichen Körper, der eine wichtige Rolle bei Entzündungsprozessen spielt |
| Toxisches Megacolon | Komplikation, die vor allem bei der Colitis ulcerosa auftritt und eine akute Erweiterung des Dickdarms beschreibt |
| Ulcus, Ulcera | Geschwür, Geschwüre |

Als weitere Patientenbroschüren zu chronisch entzündlichen Darmerkrankungen sind u. a. kostenlos erhältlich:

- CED-Patienten-Tagebuch (für Erwachsene) (S88)
81 Seiten, DIN A6
- Medizinisches Stichwortverzeichnis zu chronisch entzündlichen Darmerkrankungen (S86)
61 Seiten
- Ernährung bei Morbus Crohn und Colitis ulcerosa
Wichtige Fragen – Richtige Antworten (S84)
67 Seiten
- Kortikosteroid-Therapie bei chronisch entzündlichen Darmerkrankungen (BU80)
32 Seiten
- Rektale Therapie bei chronisch entzündlichen Darmerkrankungen (S97)
29 Seiten
- Immunsuppressive und immunmodulatorische Therapie bei chronisch entzündlichen Darmerkrankungen (AZ80)
29 Seiten
- Zink – Ein lebenswichtiges Spurenelement (Z80SW)
31 Seiten

Bitte richten Sie Ihre Bestellung an:

DR. FALK PHARMA GmbH



Leinenweberstr. 5
79108 Freiburg
Germany

Fax: 07 61/15 14-321

E-Mail: zentrale@drfalkpharma.de

www.drfalkpharma.de

DR. FALK PHARMA GmbH



Leinenweberstr. 5
79108 Freiburg
Germany

S80 61-8/2020 POP